馬の肺

東京大学農学部家畜病理学教室出題　第26回獣医病理学研修会標本No.460

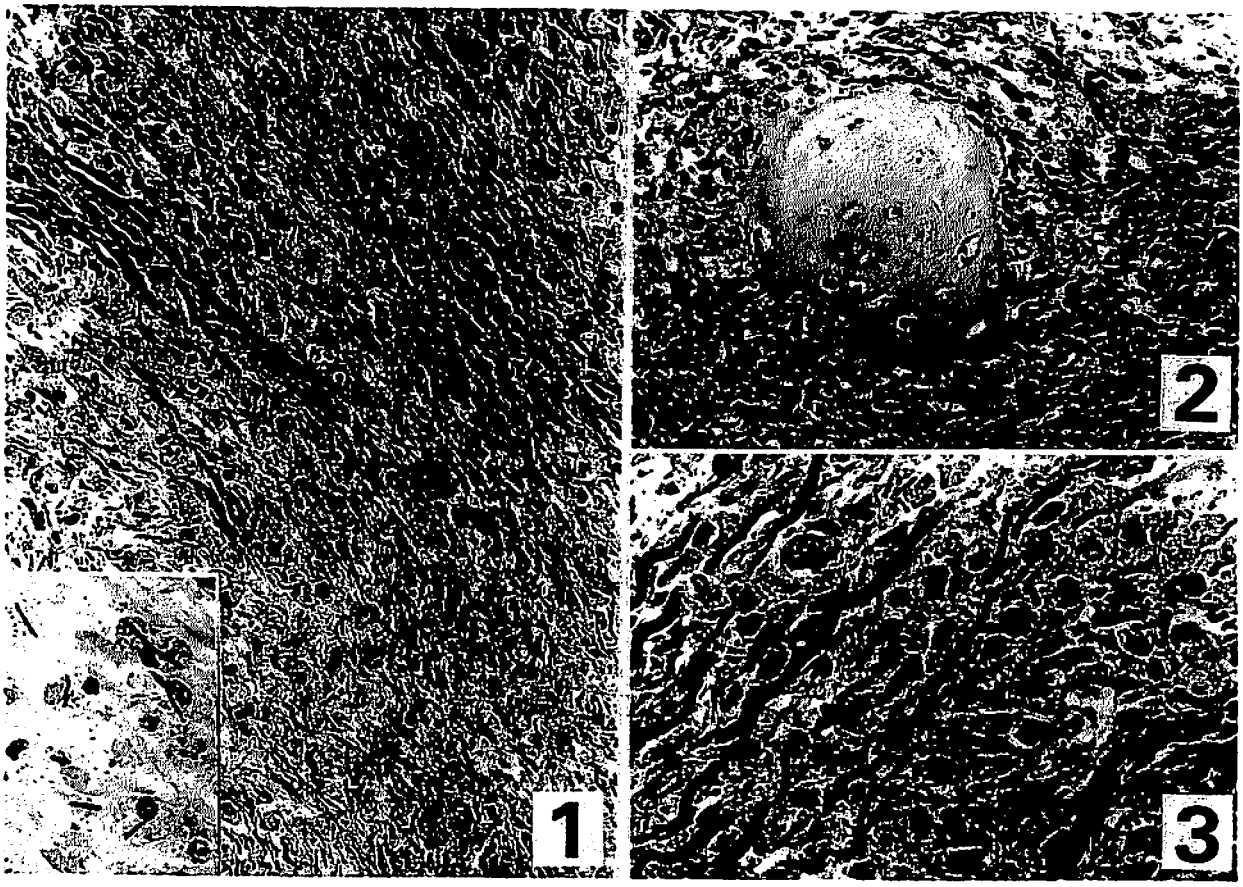

動物：馬，サラブレッド種，雌，8歳。

臨床歴：1985年11月23日，開業医により息労と診断，本学家畜病院に来院。右肺野にラッセル音，X線所見で膿瘍多数，化膿性肺炎と診断。無処置で経過観察，12月10日に呼吸困難，安楽殺。

剖検所見：左肺容積が右肺の3～4倍，乳白色。後葉後部に膿瘍（径25㎝）。気管支分岐部から左肺気管支に向う気管支粘膜面に不整形黄色腫瘤（3×3×6㎝），同様腫瘤が左気管支・細気管支および肺葉内部に密発(径1.5～20㎝)。腫瘤割面は乳白色，硬く充実，内部に無色透明粘稠液を容れる嚢胞(径3～5㎝)。肺門リンパ節腫大。淡黄褐色透明心嚢水増量。腹腔内に馬糸状虫3匹。横隔膜・胃・肝に絨毛新生，一部癒着。結腸粘膜面の一部に出血，普通円虫多数寄生。前腸間膜動脈根部に動脈瘤（拇指頭大），内部に普通円虫仔虫1匹寄生，動脈内腔は狭窄。

組織所見：気管支粘膜下組織膠原線維束間に好酸性顆粒を有する円形ないし楕円形腫瘍細胞が増殖，気管支腔を狭窄（写真1，ＨＥ，×280)。気管支粘膜上皮に著変はない。一部結節状に増殖した部位は間質結合組織に乏しく，軟骨形成がみられた（写真2，ＨＥ，×280)。腫瘍細胞核は中央または辺縁に位置し，細胞質内顆粒はジアスターゼ処理後もPAS陽性，核・細胞質ともS100蛋白陽性（写真3，ＨＥ，×560)。腫瘍細胞内，軟骨組織内，間質結合組織間に好酸性針状結晶多数（写真1－挿入，ＨＥ，×560)。電顕所見で接着装置はみられず，核はクロマチンに乏しく，細胞質内に高電子密度の大型類円形粒子あるいは電子密度がやや低い小型粒子を含む小胞多数，いずれも限界膜に包まれていた。一部腫瘍細胞内にはミエリン小体もみられ，好酸性針状結晶に相当するものは無構造均質であった。膿瘍部では，気管支上皮の変性，壊死，脱落，粘膜下織における好中球，マクロファージの著しい浸潤・集簇巣，結合組織増生がみられ，腫瘍細胞増殖による気管支狭窄と関連があると考えられた。

診断：軟骨形成性顆粒細胞腫（原発性)。