ネコの後趾皮下腫瘤

東京大学農学部家畜病理学教室出題　第27回獣医病理学研修会標本No.473

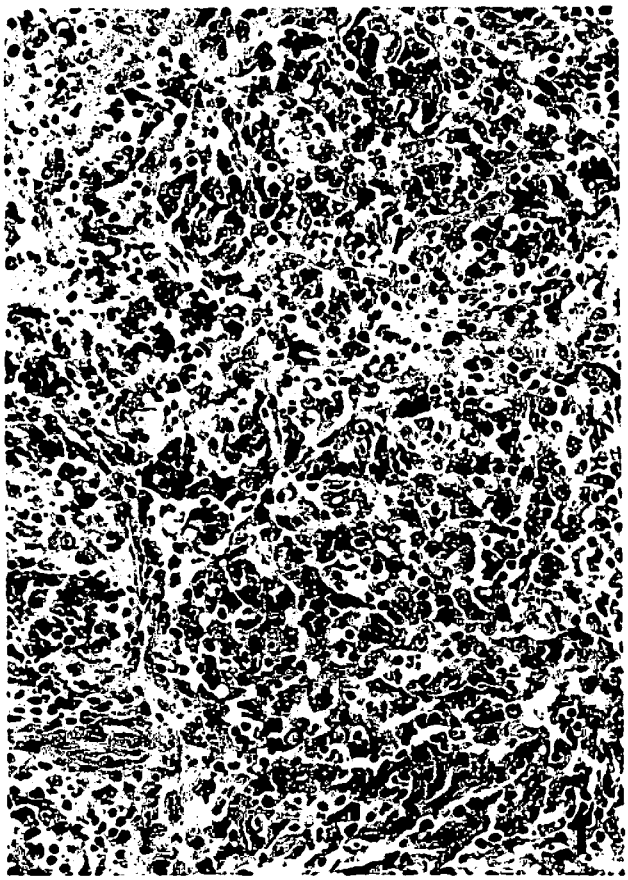



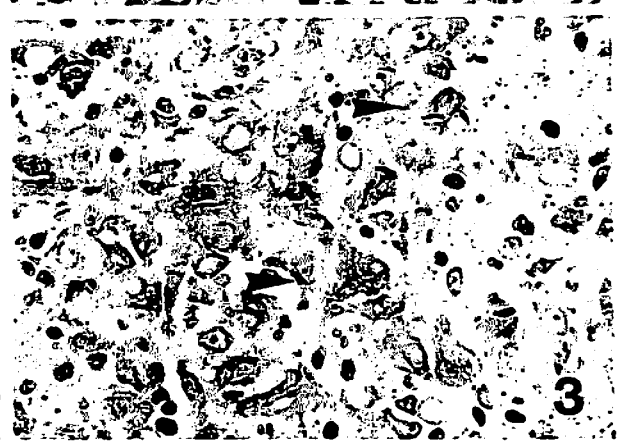

動物：日本猫，雄，４才。

臨床事項：右後趾腫瘤（径約１cm）に気づき某臨床医に上診。抗生物質，抗炎症剤治療に反応なし。FeLV陽性。スタンプ標本で腫瘍細胞を認めたとして当該趾を切除，同時に腫大した同側膝窩リンパ節（径約1.5cm）を摘出。

肉眼所見：腫瘤は白色で充実性，正常組織との境界明瞭。骨との癒着はない。

組織所見：病巣は，真皮から皮下織に及ぶ類上皮細胞の結節性増殖と軽度の好中球・リンパ球の浸潤により構成され（写真1，HE，×230），他に真皮あるいは表皮にも軽度の同様病変が観察された。一部表皮は潰瘍を形成していた。結節中に微小膿瘍がみられたが壊死巣・石灰沈着はなかった。結節を構成する類上皮細胞は，クロマチン粗で淡明な卵円形～楕円形または紡錘形の核，エオジン淡染の均質な広い細胞質を有し，ときに小空胞がみられた。隣接細胞間の境界は不明瞭で，一部では，２核あるいは３核の巨細胞を形成していた（写真２，ＨＥ，×460）。病巣は，わずかな細網線維と豊富な膠原線維，線維芽細胞により分割されていた。周囲正常組織との間に明瞭な被膜は存在しなかった。

腫瘤の類上皮細胞内に，Ziehl-Neelsen染色により，抗酸性桿状菌体（写真３，矢印，Ziehl-Neelsen染色，×460）を認めたが，菌塊を作ることはなかった。菌体は，Gram陽性，Grocott's methenamin銀染色弱陽性であった。菌分離は行なわなかった。

膝窩リンパ節でも，辺縁洞内および皮質領域に類上皮細胞の結節状増殖が認められ，抗酸菌染色により細胞内には抗酸菌が認められた。また同部位への好中球・リンパ球の軽度の浸潤と，濾胞の過形成がみられた。

猫で，皮膚あるいは皮下織における肉芽腫形成および局所リンパ節の肉芽腫性炎を引き起こす抗酸菌感染症には，nocardiosis, tuberculosis, feline leprosy, atypical mycobacterial infectionなどがある。本例では，菌体がGram染色で顆粒状を呈することからnocardiosisが疑われたが，分岐がなく，また，研修会の場でfeline leprosyの病変とは異なるとの指摘もあった。当教室の過去の経験例等と比較してリンパ球等の細胞浸潤が弱かったが，本例がFeLV陽性であることと関連があるかも知れない。

診断：抗酸菌性肉芽腫。