牛の腹腔内播種性腫瘤

鹿児島大学農学部家畜病理学教室出題　第27回獣医病理学研修会提出標本No.484

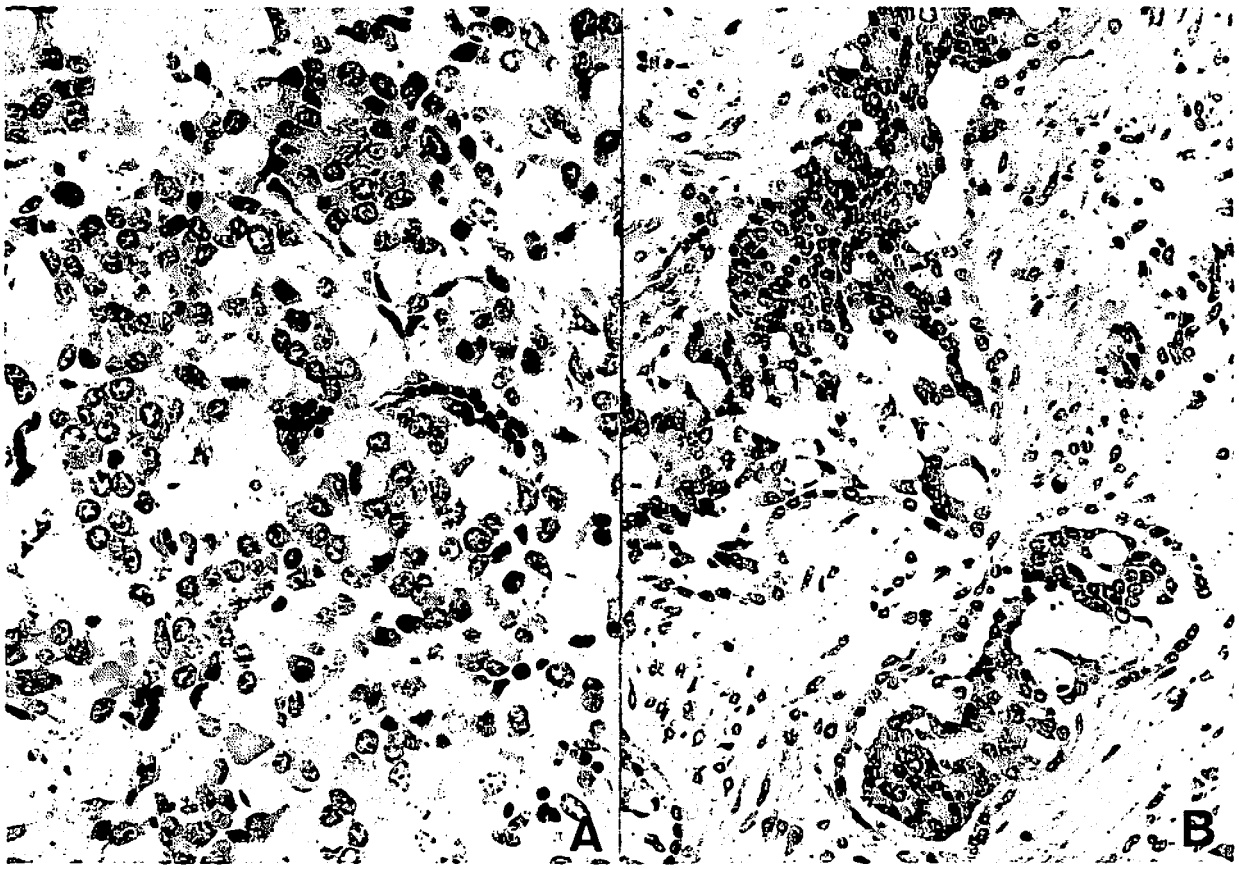

動物：牛，黒毛和種，雌，10歳，約450kg。

臨床的事項：1985年９月に分娩。妊娠末期に栄養状態の低下を認めていたが，10月７日に食欲不振，22日に食欲廃絶状態で上診。体温38.9℃，眼球陥凹，脱水症状，起立困難を呈し，腹囲膨大し波動感を伴う。直腸検査により，骨盤腔内に米粒大～大豆大の小腫瘤多数を触知。穿刺により黄褐色腹水を吸引，pH７，蛋白卅，ブドウ糖＋，ビリルビン＋，潜血卅，赤血球，白血球及び塊状の中皮細胞などが検出された。血液・血清検査では，ＲＢＣ $9.5\times10^6/\mu\ell$，WBC $1.5\times10^3/\mu\ell$，PCV39%，GOT107.5KU，GPT20.74KU，ALP9.29KAU，BUN11.94mg/dℓ，血漿総蛋白6.4g/dℓを示し，尿検査ではpH6，蛋白30mg/dℓ，ブドウ糖300mg/dℓ，潜血＋を検出した。10月28日，予後不良とみて放血殺，剖検した。

剖検所見：可視粘膜帯黄色。皮下脂肪少量。黄褐色半透明の腹水約100ℓを認めた。腹膜及び腹腔諸臓器の漿膜面に豆状の小腫瘤が多数播状に存在。肝臓の表面及びび割面に白斑数箇を認め，胆嚢・肝内胆管の拡張と胆汁貯留が顕著であったが，胆管内に径約２cmのや、軟い白色腫瘤が１箇認められた。胸腔内の変化は乏しいが，後縦隔リンパ節が著しく腫大し，割面に腫瘍性薄色部を認めた。

組織学的所見：脾の腫瘤には，多数の空胞と有糸分裂像を示す腫瘍細胞群が，若い結合織に包まれて認められ（写真Ａ），横隔膜の表面に附着して，内部に浸潤する細胞群もほゞ同様の特徴を有した（写真Ｂ）。この腫瘍細胞はPAS陽性(diastase耐性)，alcian blue pH2.5，toluidine blueのpH7.0，4.1，2.5の各液に陽性を示した。以上の染色性は，腫瘍細胞の空胞がヒアルロン酸でない含硫酸性粘液多糖類を容し，ヒトの中皮腫では非定形的とされるものに近い。胆管内腫瘤は腹腔内腫瘍の転移と考えられた。転移の分布は腹腔原発性びまん性中皮腫に近く，電顕像は悪性中皮腫の上皮型よりは線維芽細胞型に近い特徴を示した。

診断：腹腔原発性悪性中皮腫。強い反対意見もあったが，このような例もありうるという決着を得た。