牛の肋骨

日本獣医畜産大学獣医病理学教室出題　第28回獣医病理学研修会提出標本No.499

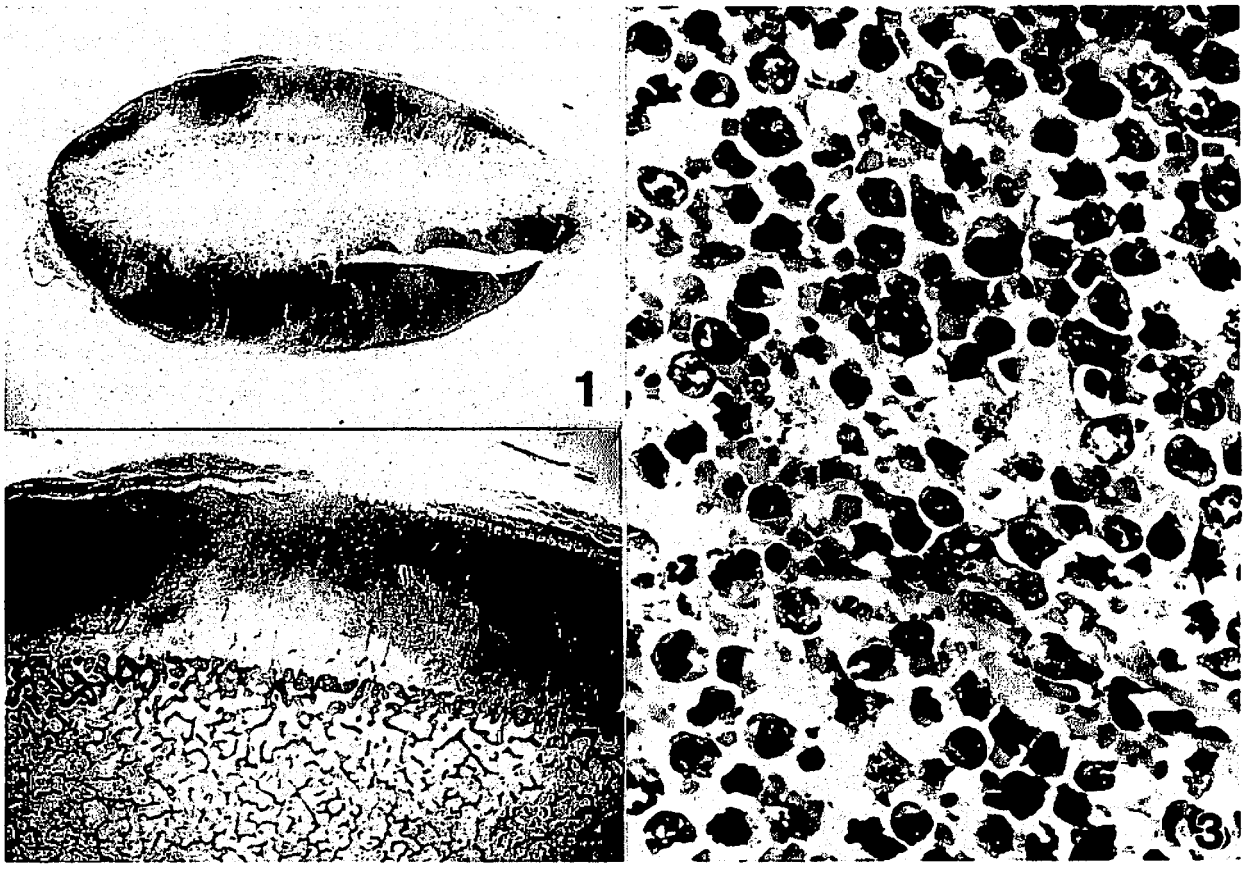

動物：牛，ホルスタイン，雌，6ヵ月。

臨床的事項：本例は，貧血，起立不能，リンパ球増多症などから胸腺型牛白血病が疑われた（ＢＬＶ抗体は陰性)。胸骨骨髄塗抹標本で，末稍血中の異型細胞に類似した細胞の骨髄での増殖が観察された。

剖検所見：左右前中位５本の肋硬骨遠位部が，内方および外方に紡錘状に膨隆していた。膨隆部は骨膜に連続した線維性被膜でおおわれた白色弾性硬の組織であり，本来の肋骨と明瞭に境され，出血部も存在した（写真1)。胸腹腔内に腫瘤は認められず，臍部の手拳大膿瘍と左腎皮質の散在性小膿瘍がみられたのみであった。

組織所見：肋骨の病変は，骨膜と肋骨海綿状骨の間に拡がる類円形の単核細胞の増殖からなり，一部では骨膜外の筋層間にも浸潤していた（写真2)。その細胞は，明瞭な核小体をもつ淡明な核と弱好塩基性ないし好酸性の細胞境界明瞭な細胞質を有していた。多くはピロニン好性を示した。濃縮傾向を示す核も目立った（写真3)。この細胞に類似した細胞の少数の浸潤が，リンパ節，肺，腎臓および肝臓に認められたが，検索した限りにおいて骨髄にはその浸潤像はみられなかった。

考察：肋骨腫瘤部の細胞の詳しい鑑別，他臓器および骨髄塗沫に出現した細胞との異同についての鑑別は難しかったが，型態学的にはリンパ球系細胞に類似すると思われ，肋骨のリンパ腫病変と考えた。牛では骨原発のリンパ腫についての報告はないようであり，本例についてもその原発部位を推定するのは困難である。また牛白血病との関連についても，仔牛型で骨髄への腫瘍細胞浸潤が多くみられるとされているが，本例の病変は骨髄ではなく骨膜である点で相違している。研修会では，骨髄腫であろうという意見が強く主張された。結局，この細胞の同定が十分明らかでなかったので，肋骨骨膜の円形細胞肉腫と診断しておくこととされた。