昭和 30 年 11 月 18 日　第 3 種郵便物認可　毎月 1 回 1 日発行　昭和 38 年 2 月 1 日発行　通巻第 83 号

日生研だより

第 9 巻　昭和 38 年 2 月　第 2 号

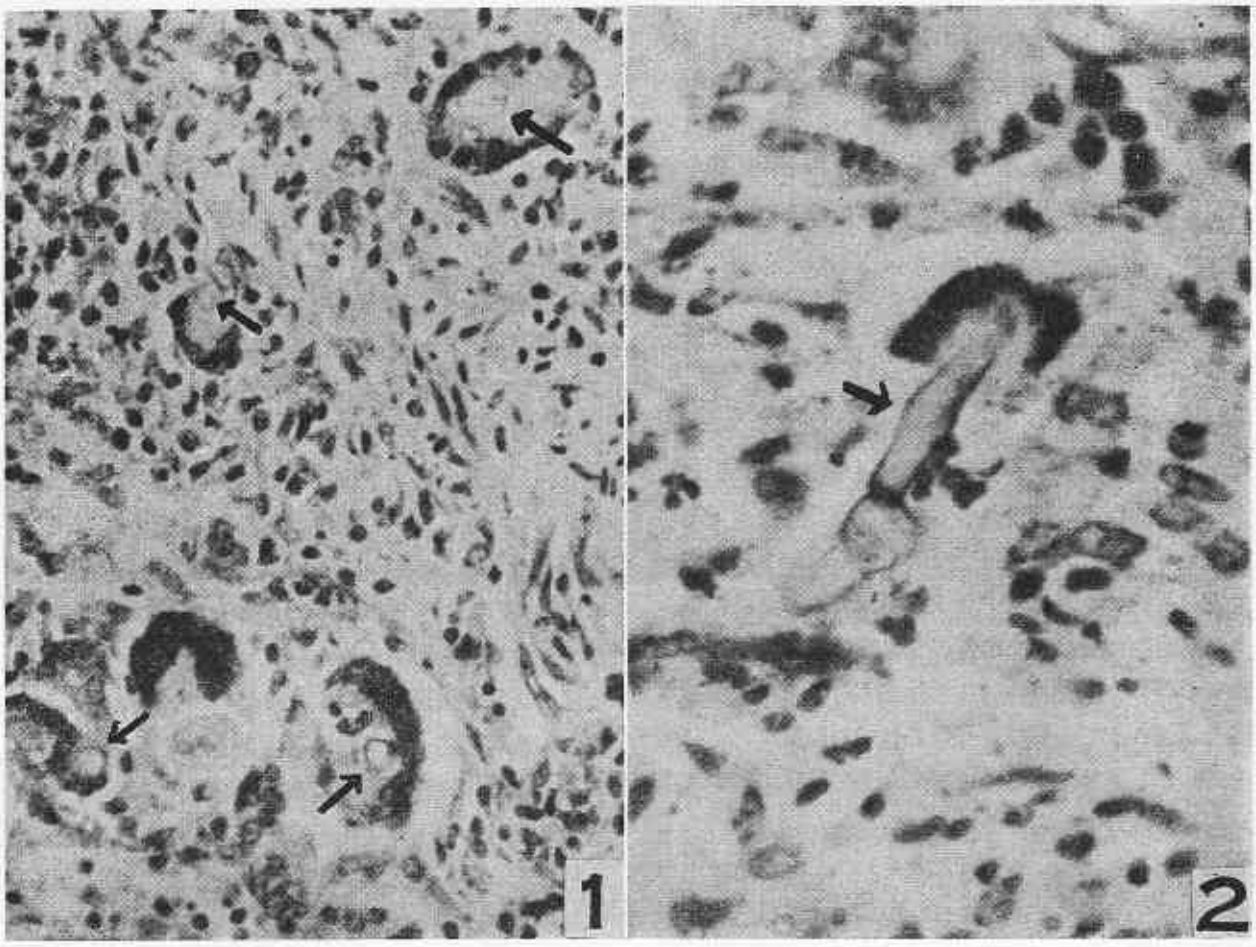

豚 の Mucormycose

家衛試東北支場，佐々木昇技官出題・第2回獣医病理学研修会標本　No. 18

豚，中ヨークシャー，雌，生後5日令：　昭和 36 年 8 月～11月にわたつて青森県下に豚の日本脳炎による黒仔，死産，直死が多発した。本例もその最中に生産したもので産仔数は2頭であつた。仔豚は2頭とも虚弱で茫然佇立，震戦，歩行そうろう，哺乳不能の状態で生後5日および8日にそれぞれ死亡した。したがつて日本脳炎の疑いで病性鑑定を依頼されたのであるが，肉眼的所見では出血性ジフテリ性胃炎，肺の鬱血水腫，前頭部および眼瞼皮下織の浮腫が主要病変であり，胃において組織学的特異病変が認められた。すなわち，胃粘膜固有上皮は剥離し，浅部粘膜固有層には充出血が認められ，粘膜の処々に大小の潰瘍様崩壊が見られる。潰瘍部には好中球，リンパ球，赤血球などの滲出物が塡塞し，その滲出物中に少数の異物巨態細胞と比較的太い多数の菌糸体が認められる。深部粘膜固有層から粘膜筋板にかけては著しい線維芽細胞の増殖が認められ，その間に多数のリンパ球，リンパ球様および組織球性細胞と少数の好酸球および好中球の浸潤ならびに異物巨態細胞が散在性または集簇性に認められる強度の肉芽組織を形成している。なお，処々に好中球の集簇もみうけられる。この肉芽組織内においても菌糸体が認められ，異物巨態細胞の胞体内に菌糸横断（図1矢印）また，増殖型菌糸の一部が異物巨態細胞内に侵入しあたかも一端に芽胞形成のごとき像（図2矢印）を示すもの，菌糸の血管壁穿孔侵入，また死滅菌糸も認められる。H.E 染色では概して組織内の菌糸より膿様滲出物中の菌糸被膜がエオジンに濃染し，マロリー染色では赤く時に淡青色，メイギムザ染色では帯赤紫色に染り菌糸体内に同色に染る粗大顆粒を包有しているので明瞭に染別される。以上の所見を要約すると菌糸の侵入増殖にともなう潰瘍形成，肉芽形成，加うるに異物巨態細胞の出現などによつて特徴ずけられ，Mucormycose と判定された。この“かび”は真菌類のうち接合菌類の“けかび属”に属するもので，まれに肺，耳などに感染をおこすといわれている。わが国においては豚の本症に関する報告が少ない。