犬の皮下腫瘤

麻布大学獣医学部病理学第一講座出題　第30回獣医病理学研修会標本No.526

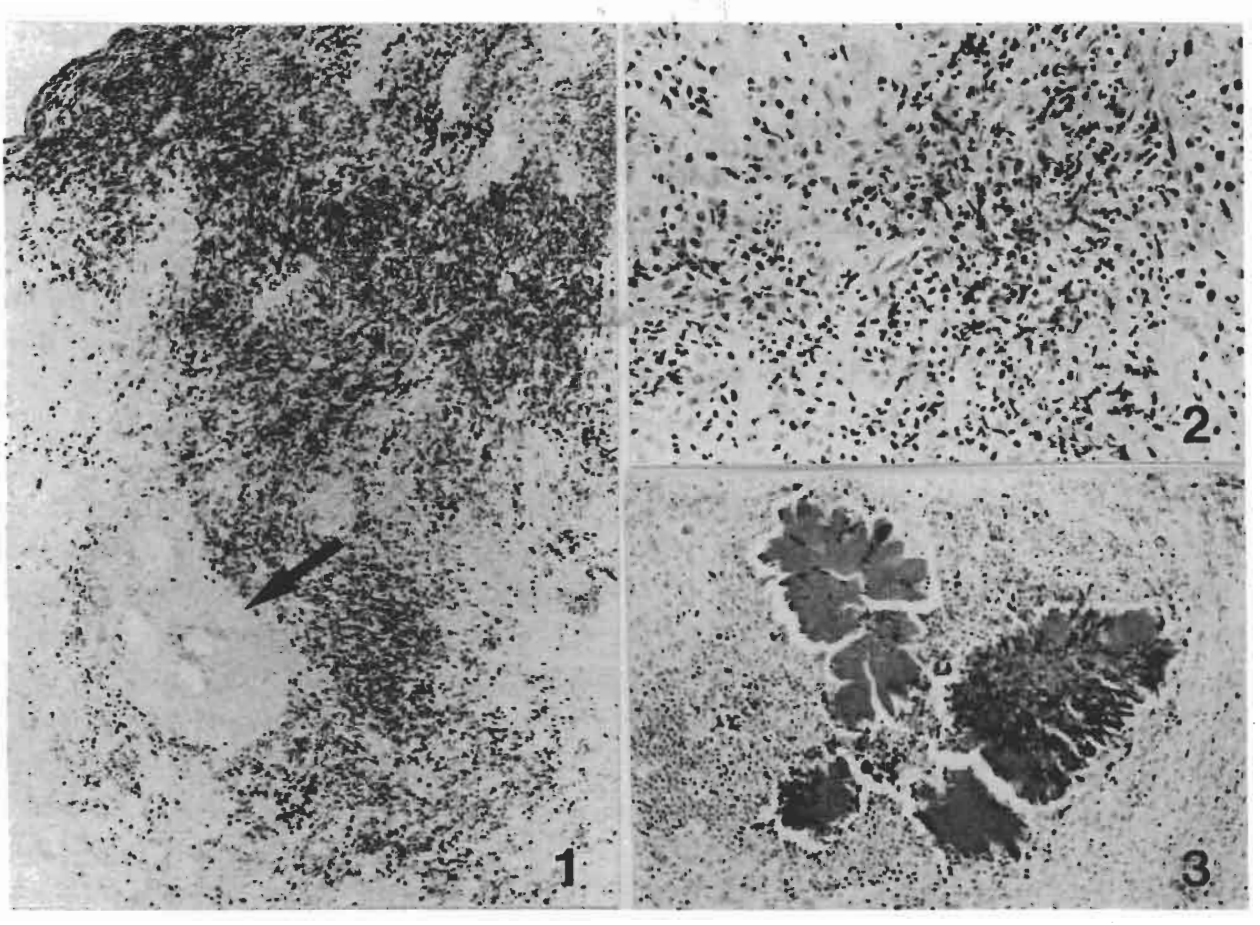

動物：犬，雑種，４歳。

臨床的事項：摘出手術後６ヵ月再発無し。

肉眼所見：右側臀部における大豆大，可動性の皮下腫瘤で表面をおおう皮膚に脱毛を伴っていた。割面は，充実性で淡桃色を呈していた。

組織所見：本腫瘤の組織学的特徴は，肥満細胞の増殖，膠原線維の変性・融解（collagenolysis）を伴う好酸球の浸潤，好酸性星状体を伴う好酸球性微小膿瘍及び肉芽腫の形成であったが組織内には病原体を認めなかった（写真１，矢印は肉芽腫，トルイジン・ブルー染色）。

肥満細胞の大きさはほぼ均一で，部分的に高密度，束状に配列していた。個々の細胞境界は不明瞭な部分が多く，広い細胞質には微細な顆粒を様々な程度に含有し，核小体は小型で明瞭であった。核分裂像も稀に認められ，腫瘍性の増殖と考えられた。好酸球浸潤はび漫性であったが，collagenolysisを示す部位には特に顕著であり，この部位では核の頽廃物由来と思われる好塩基性の糸状物質が認められた（写真２，Ｈ-Ｅ染色）。組織内に散在する好酸球性微小膿瘍及びそれを中心に形成されたと考えられる肉芽腫内には，大小の好酸性星状体が認められた。星状体の多くはＨ-Ｅ染色で均一・無構造に染まるが，ＰＡＳやＰＴＡＨ染色で層板構造を示す物や，collagenolysisに伴って認められた物と同様な好塩基性糸状又は棒状物質を含む物もあった（写真３，Ｈ-Ｅ染色）。

電顕的には，好酸性星状体は電子密度の異なる無構造な物質の層状集積からなり，内部に変性した細胞小器官や好酸球の顆粒を含んでいたが膠原線維の断片や病原体は認めなかった。

考察：犬の肥満細胞腫や好酸球性肉芽腫においてcollagenolysisが認められることはよく知られているが，本症例のような好酸性星状体の形成は珍しい。これは，collagenolysisと密接に関連し，融解した膠原線維由来の物質と好酸球の頽廃物により構成されたものと考えられ，その形態発生は澱粉様小体に近いと思われた。

病理組織学的診断：膠原線維の融解と好酸性星状体を伴う肉芽腫のみられた犬の皮膚肥満細胞腫。