猫の甲状腺腫瘤

日本大学農獣医学部獣医病理学教室出題　第30回獣医病理学研修会標本No.528

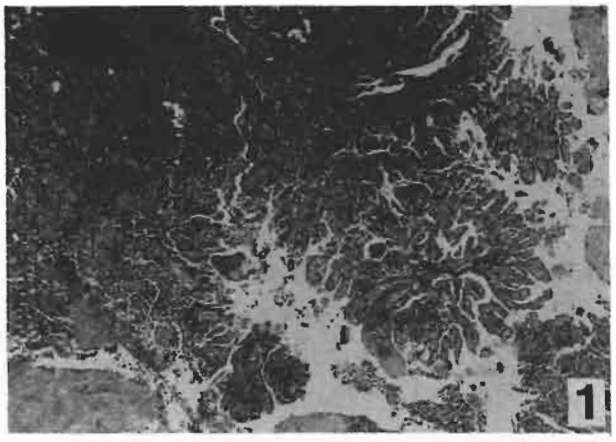

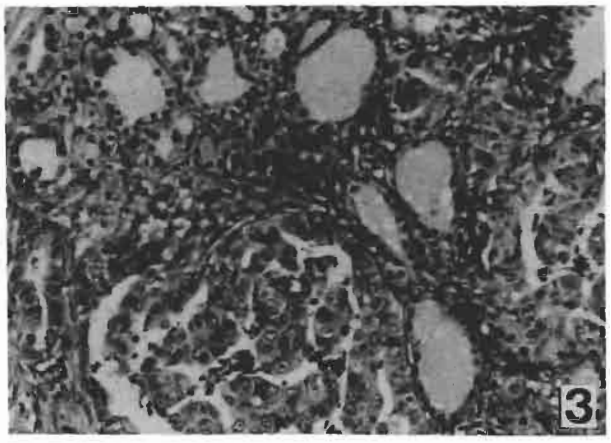

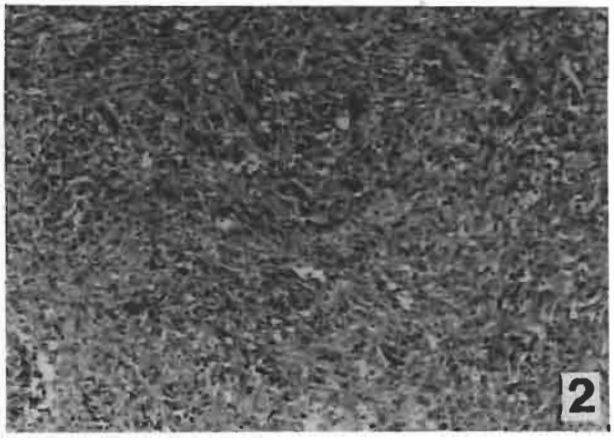

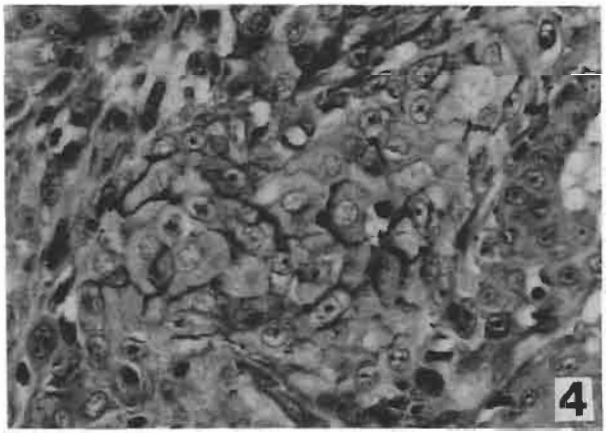

動物：猫，シャム，雄，13歳，体重4.0kg。

臨床的事項：1988年３月頃から声が出なくなり，さらに８月頃より頸部腹側が腫脹してきたため，９月に本学家畜病院に来院した。触診により頸部にうずら卵大よりやや小さい腫瘤が触知された。疼痛，熱感はなかった。その他，舌に糜爛，口腔粘膜の発赤・腫脹など口内炎の状態が認められた。甲状腺腫を疑い，甲状腺機能検査を行ったところT^3は0.41Ng/mℓ，T_4は1.0ＭＣＧ/dℓ以下で，機能低下が示された。その後，腫瘤は増大し，元気消失，食欲廃絶を起こして同月末に斃死した。剖検は同病院で行われ，甲状腺の位置にあった２個の頸部腫瘤が送付された。

肉眼的所見：腫瘤は被膜に包まれ，大きさは左3.5×2.0×0.8cm，右5.0×2.5×1.0cmで，灰白色～褐色，硬さ中等度，割面は灰白色充実性であった。

組織学的所見：類円形で核質の明るい核を有する濾胞上皮様細胞の胞巣状増殖，樹枝状あるいは乳頭状増殖（写真１，ＨＥ染色，×30），及び胞巣状構造の不明瞭な増殖部（写真２，ＨＥ染色，×75）がみられた。コロイド様物質を充満した濾胞の残存も認められた（写真３，ＨＥ染色，×115）。腫瘍細胞の核には明瞭な核小体が認められ，核分裂像は多数観察された。血管内にも腫瘍細胞が認められた。壊死及び出血を伴い，壊死巣には塊状の石灰沈着がみられた。グリメリウス法では，褐色顆粒を有する細胞が比較的広範に認められた（写真４，グリメリウス法，×300）。コンゴー赤染色でアミロイドは陰性であった。

免疫組織化学的所見：既存の濾胞上皮及び濾胞内容物はサイログロブリン陽性を示したが，腫瘍細胞は陰性であった。一部の腫瘍細胞の小集団はケラチン陽性を示した。また少数の細胞はカルシトニン陽性を示した。

電子顕微鏡的所見：腫瘍細胞は切れ込みのある明るい核質の核や異型性の強い核を持ち，細胞質内には粗面小胞体とリボゾームが充満し，ミトコンドリアも比較的よく認められ，隣接する細胞間にはデスモゾーム様構造が観察された。腺腔形成を示す所見もみられた。

診断：研修会において，甲状腺癌と診断されたが，本例はグリメリウス法陽性を呈した部もあったので，Ｃ細胞の腫瘍性増殖の認められた甲状腺癌と診断したい。