犬の口唇部腫瘤

日本獣医畜産大学獣医病理学教室出題　第31回獣医病理学研修会標本No.545

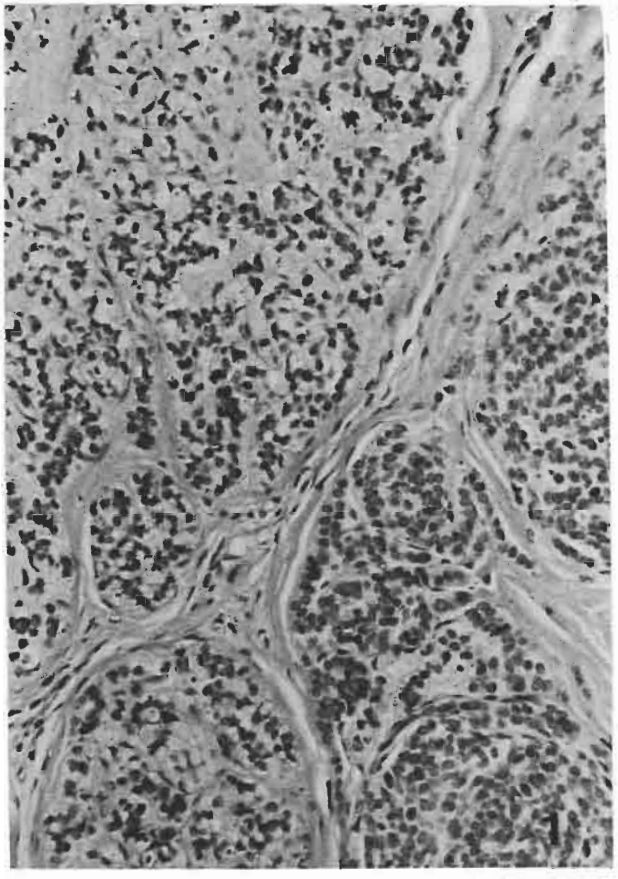

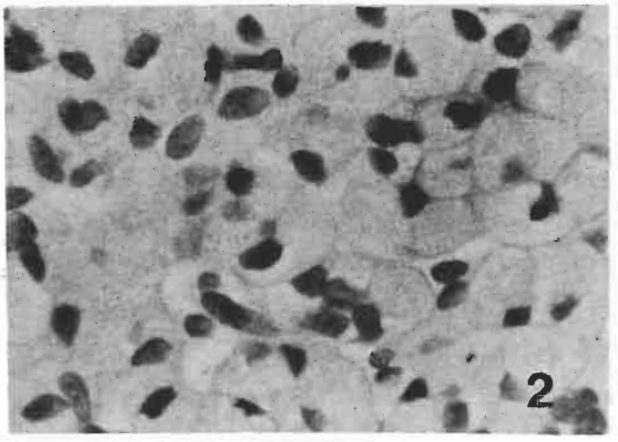

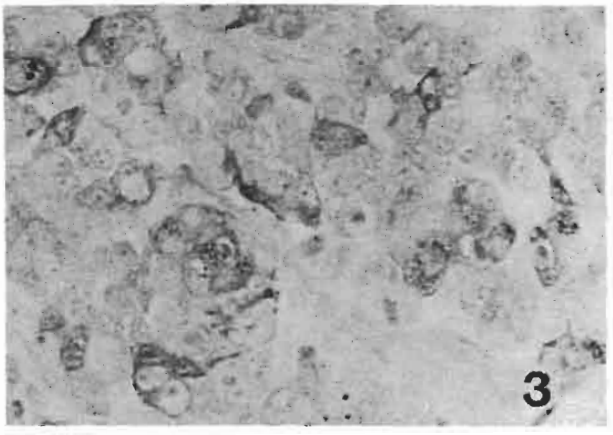

動物：犬，ヨークシャーテリア，８歳，雌。

臨床事項：1989年３月に口唇部粘膜下に直径１cm大の腫瘤があるとのことで，東京都内の某動物病院に来院し，同日外科的に切除し，切除した腫瘤が当教室に送付された。

肉眼所見：口唇部粘膜下に形成された腫瘤は，被膜に包まれた限界明瞭なもので，その割面は乳白色充実性で，弾性硬であった。粘膜面との連絡は，表面が潰瘍化しているために明確ではなかった。

組織所見：裂隙を形成した線維性間質で区画された充実性の腫瘍細胞巣が認められた。これらの腫瘍細胞は，基底細胞様の細胞境界の不明瞭な好塩基性細胞と，好酸性の細胞質を有する核の偏在した細胞の二種類からなり，両者の移行する部，あるいは混在する部も認められた（写真１，ＨＥ染色）。基底細胞様細胞は腫瘍巣辺縁では核のpalisadingを示す部が認められ，基底細胞腫充実型と考えられた。これに対して好酸性細胞質と偏在した核を有する腫瘍細胞では，細胞質内に微細顆粒が多数認められた（写真２，ＨＥ染色）。腫瘍細胞の核はpyknoticなものも多く見られたが，一方では核分裂像も散見された。これらの顆粒はPAS染色，アルシアン青染色，グリメリウス染色で陽性を示し（写真３），LFB染色，フォンタナマッソン染色，ムチカルミン染色，アルデヒドチオニン染色，のいずれも陰性を示した。

腫瘍細胞の免疫組織化学による検索では，ケラチン，Ｓ-100蛋白α鎖，NSEがそれぞれ陽性を呈し，ビメンチン，Ｓ-100蛋白β鎖は陰性を示した。

電顕による検索では，顆粒はunit membraneで取り囲まれ，比較的電子密度の高い，直径約0.2から0.5μmの顆粒と無定形の物質として確認され，光顕での顆粒は二次ライソゾームに相当すると思われた。また腫瘍細胞間には，デスモゾームも認められた。

診断と考察：以上より，本症例は文献的には犬において３例のみの報告のある「基底細胞腫顆粒細胞型」と診断した。本腫瘍の分化方向については現在のところ確定的な意見はないが，汗腺分化型に近いとする意見や退行性変性であるとする意見があるようである。また各特殊染色や免疫組織化学による染色態度については，一元的な判断は危険であると考えられた。