犬の頚椎腫瘤

東京大学農学部家畜病理学教室出題　第31回獣医病理学研修会標本No.561

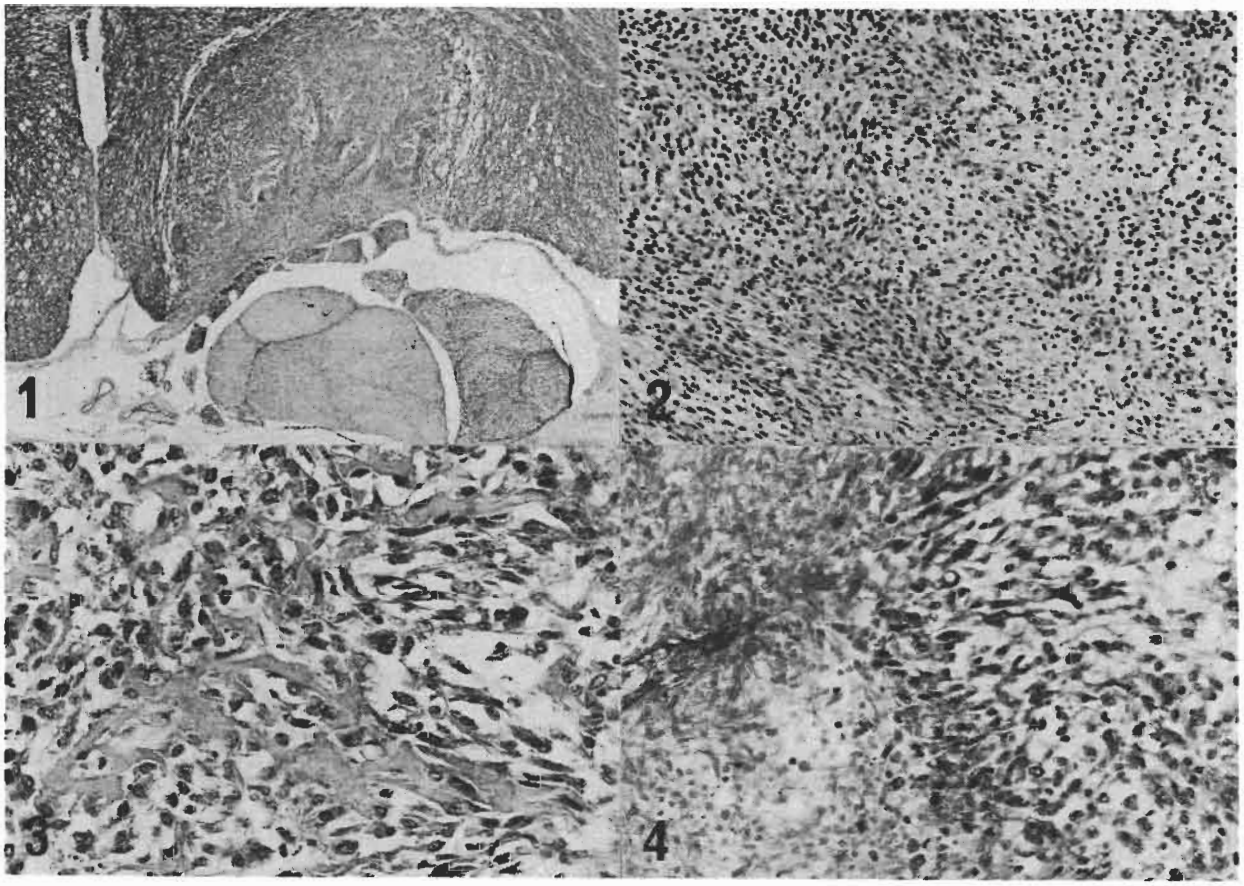

動物：犬，ウエストハイランドホワイトテリア種，雄，8歳。

臨床事項：平成元年6月30日，跛行を主訴に東大農学部家畜病院に来院した。脊髄造影，ＣＴスキャンによる検査の結果，第6～7頚椎部に腫瘤を確認した。同年9月20日，腫瘤摘出手術の際，第6～7頚椎の神経根から腋窩部にいたる神経に沿って固着した腫瘤を認めたが，完全摘出はできなかった。平成2年1月頃より再び跛行が悪化し，腋窩部に腫瘤が再発。その後胸腔内にも腫瘤が認められる様になり，同年6月10日斃死し，剖検された。

剖検所見：右腋窩部皮下から肋骨基部に浸潤性に増殖し胸腔内に達する約10×15cmの腫瘤を認めた。腫瘤は全体に暗桃色，割面は脆弱で出血及び自潰部が散見された。胸腔内壁には直径約1～5cmの白色腫瘤が播種性に多数認められた。また第5～6頚椎部の椎体にも腫瘍組織が認められ，同部の脊髄及び残存する神経根に軽度の出血，腫脹が見られた。

組織学的所見：第5～6頚椎部の神経根に小型で細長く，類円形～楕円形の核を有する腫瘍細胞が不規則に密に増殖し，腫瘍間質には好銀線維及び膠原線維が発達していた。残在する神経根組織は線維化に陥り，Onion bulb formation様構造が認められた。また同部脊髄の腹角白質にも腫瘍細胞の浸潤性増殖が認められた（写真1，LFB-HE，×36）。腋窩部の大型腫瘤では比較的異型性の高い腫瘍細胞が密に増殖する部位と，Alucianblue陽性の粘液に富み腫瘍細胞の粗な部位が混在していた（写真2，HE，×136）。また稀に多核細胞も見られ，核分裂像も少数認められた。間質は神経根の腫瘍と同様に好銀線維が発達し，細く短い膠原線維束が散在していた（写真3，ＨＥ，×271）。また，これら腫瘍内には多数の壊死巣が認められ，壊死組織を中心に腫瘍細胞が柵状に配列する，いわゆる偽柵状配列が観察された（写真4，ＨＥ，×178）。また壁が薄く，内腔の拡張した血管が多数認められた。胸腔内の多数の白色腫瘤では，密に腫瘍細胞が増殖し，一部で柵状配列を示す部位も認められた。免疫組織学的には腫瘍細胞の細胞質が抗S100抗体に陽性を示し，他の抗体（抗GFAP，デスミン及びビメンチン）には陰性であった。

診断：本症例は「頚椎部の神経根に原発した悪性シュワン細胞腫」と診断した。シュワン細胞腫は通常良性であり，悪性のものの報告は殆んどなく，手術と悪性化との因果関係も考慮されるべきであろう。