犬の皮膚腫瘤

家畜衛生試験場病理診断部出題　第32回獣医病理学研修会標本No.563

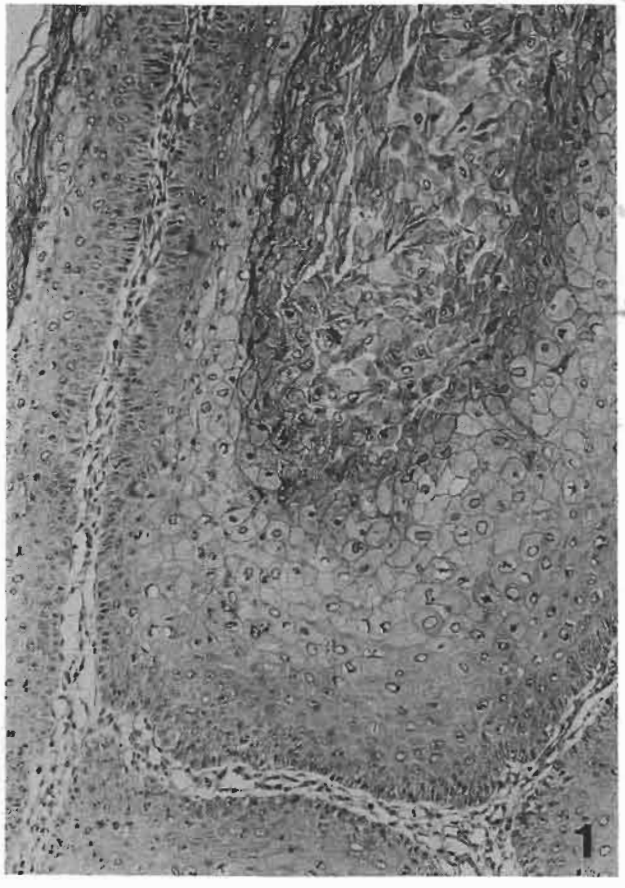

動物：犬，ラブラドル　レトリーバー，３ヵ月，体重8.2kg。

臨床事項：1991年１月27日生まれ。鼠径部乳房の下２cmほどの所に，２週間前から大豆ぐらいのしこりを感じ，急激に大きくなったので1991年４月13日に摘出した。

肉眼所見：腫瘤は小指頭大で軟らかく皮膚の表面から隆起し，白く光沢があり，先端部は少し枝分かれしていた。割面も白く光沢があり，いくつかの葉に分かれていた。

組織所見：皮膚表面から毛細血管に富む薄い結合織が腫瘍内へ樹枝状に延び，有棘細胞を主体とする腫瘍細胞塊を分画していた。腫瘍細胞は結合織側から胚芽層，有棘層，顆粒層，角化層がみられた。有棘層の細胞の細胞質は水腫性に膨化したり，大小の空胞を形成していた(写真１)。核も膨化し，核仁及び核質は辺縁により，核は好酸性を呈したが，時には好塩基性の封入体様構造も観察された。角化層の細胞の多くが核を有しており錯角化を呈していた。

電顕所見：有棘層及び顆粒層細胞の主として核内に多数のウイルス粒子が観察された（写真２）。ウイルス粒子は正六角形で約42nmの大きさであった。時に結晶状配列をしていたが，多くは散在していた。クロマチンは核周囲に偏在し，その間にもウイルス粒子が散見された。ウイルス粒子の見られた核のうちの一部には電子密度の高いトノフィラメントに類似した線維状の構造物が見られた。また，一部の細胞では，ウイルス粒子は核内だけでなく，細胞質内にも散見された。これらの細胞の核内のウイルス粒子はかなり少なかった。ウイルス感染細胞の細胞質は粗鬆化したり，空胞を形成していた。トノフィラメントの量は様々であったが，水腫性に粗になっているものが多かった。胚芽層に近い有棘細胞の細胞質も水腫性で，多数の空胞が形成されていた。核は核仁を有しており，その中には，ウイルス粒子は見られなかった。

病理学的診断：皮膚の乳頭腫（内反性の）。