イヌの皮膚

宮崎大学農学部家畜病理学教室出題　第32回獣医病理学研修会標本No.565

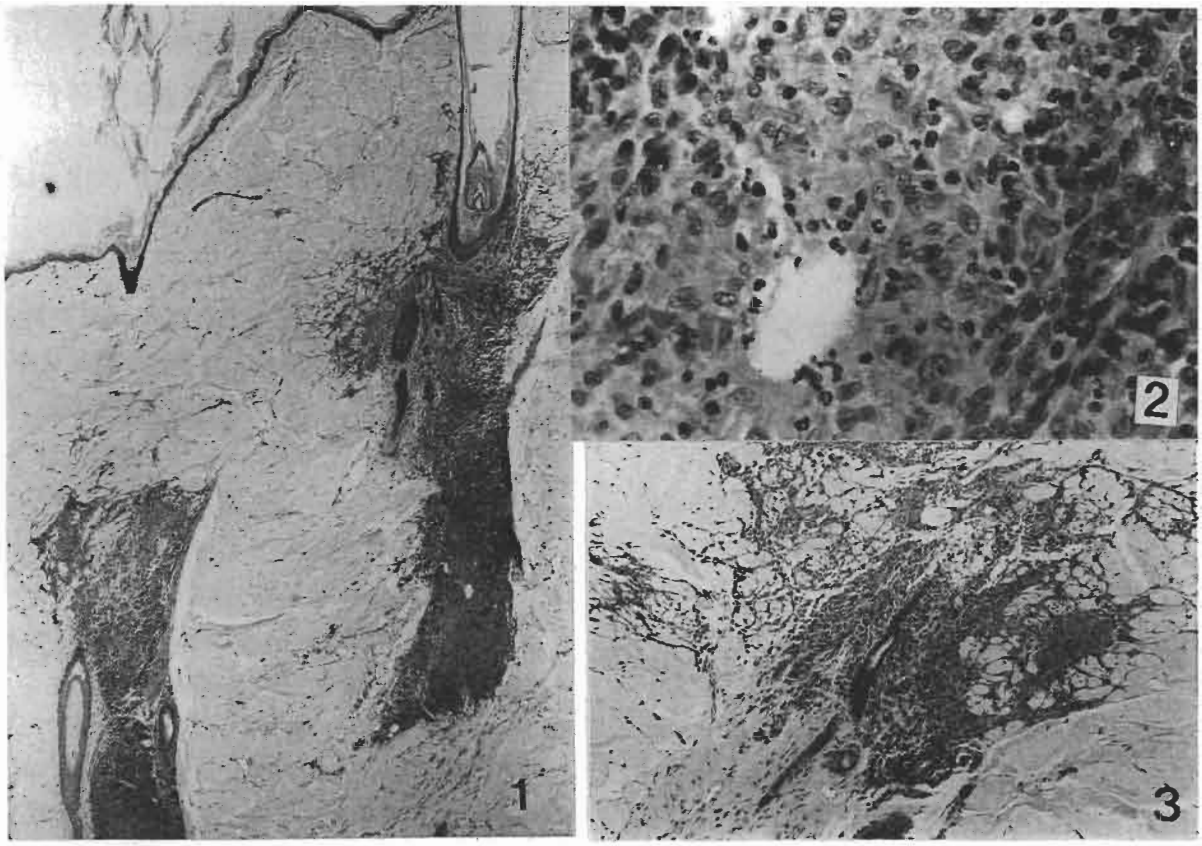

症例：犬（秋田犬），雄，３歳。

臨床所見：1990年８月頃鼻鏡部より始まる皮膚の進行性色素沈着を示し，同10月宮崎市内二ヵ所の開業獣医師にて加療するも改善せず，同年11月26日当大学家畜病院に上診した。初診時，主に耳介内側，額，鼻部周囲，尾部の皮膚に重篤な鱗屑，落屑，脱毛が観察された。全身状態，血液生化学的検査及び皮膚掻爬試験等の結果に異常はみられず，同日組織検索のため頭部と尾部腹側皮膚の生検が行われた。

病理組織学的所見：生検部皮膚全域に被毛数の減少，皮脂腺の消失，皮脂腺部に主座し毛包周囲へ拡張する肉芽腫性病変を認めた（写真１，×40）。肉芽腫性病変部では，多数の脂肪滴が観察され，これを取り囲んで類上皮細胞が空胞単位で結節を形成し（写真２，×400），なかには好中球の浸潤を伴う部位も認めた。一部の組織球は周囲の真皮結合織内に浸潤していた（写真３，×100）。また免疫組織化学的に抗ケラチンウサギ抗体を用いてＰＡＰ法を施し上皮性毛包の状態を観察したところ，皮脂腺ではケラチン陽性を示す導管部のみが残存し，腺部に相当する部位は完全に消失し肉芽腫性病変で置換されていた。

診断及び考察：皮膚病変部の病理組織学的特徴より本症例を特発性肉芽腫性皮脂腺炎と診断した。本症例は抗生物質（ソルシリン）経口投与，補湿剤（プロピレングリコール）の皮膚散布，ザーネ軟膏塗布，食餌へのビタミンＥ，植物油の添加等の対症療法で維持された。その後２回継続して皮膚生検を行い対症療法の効果を病理組織学的に観察し，皮膚肉芽腫性病変におけるマクロファージの細胞間密度の低下並びに皮脂腺細胞の再生を示す幼若皮脂腺上皮細胞の出現等の回復像と思われる所見を得た。

皮脂腺は通常皮膚の化膿性炎症の際二次的に冒される。1986年にScottらが最初の報告をした特発性肉芽腫性皮脂腺炎は，組織学的に皮脂腺部の肉芽腫性炎を特徴とし，原因として免疫作用の介在の可能性が示唆されているが本疾病の報告数は少なく完治例の報告は見当たらない。

今回の検索では肉芽腫形成は皮脂腺の脂肪もしくは壊死脂肪に対する異物反応と考えたが，一義的な原因の解析は出来なかった。