子　馬　の　肺

酪農学園大学酪農学部獣医病理学教室出題　第32回獣医病理学研修会標本No.568

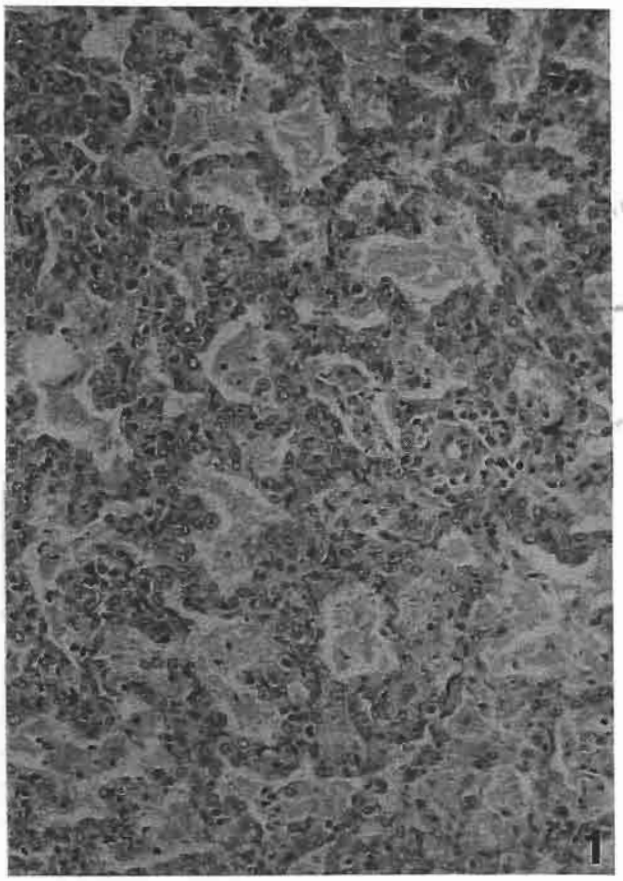

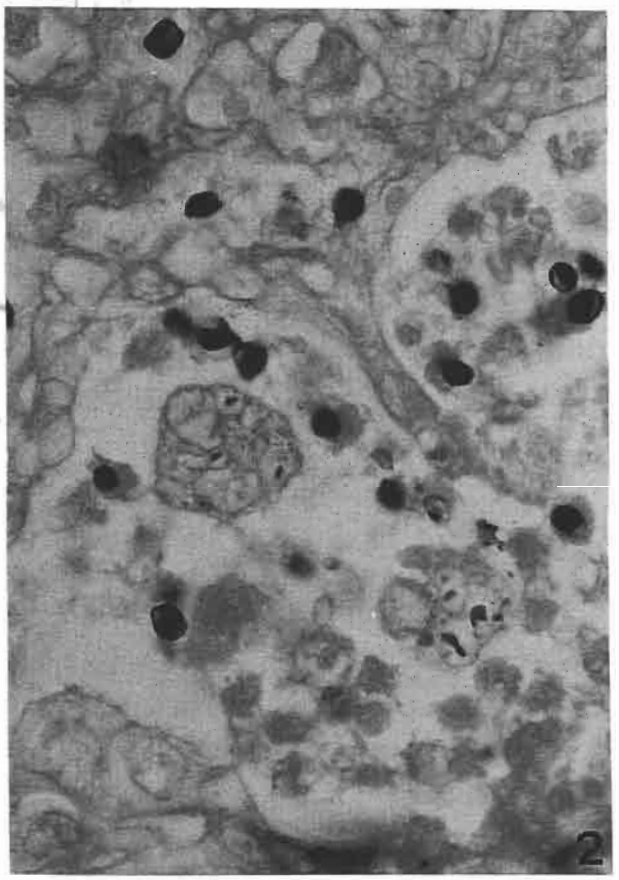

動物種：馬，サラブレッド，雄，２ヵ月齢。

臨床事項：本例は，自己免疫性血小板減少症に罹患した母馬より正常に娩出されたが，母馬は出産時の出血多量により分娩当日死亡した。従って本例は初乳は摂取しておらず，γ－グロブリン製剤が投与された。その後乳母より哺乳されていたが，栄養状態不良，強度の低γ－グロブリン血症を示し，治療されたが効果なく，最後に起立不能に陥ったため予後不良として病理解剖に付された。

剖検所見：左肺前葉にピンポン玉大の被嚢化膿瘍形成を伴うカタール性肺炎。胸水，心嚢水の軽度増量。盲腸粘模下に鶏卵大被嚢化膿瘍。左腎に大豆大嚢胞１個。肺膿瘍から細菌は検出されなかった。

組織学的所見：肺胞壁，気管支周囲あるいは小葉間間質に，リンパ球，形質細胞を主体とした細胞浸潤がみられ，肺胞腔は，狭小化し，好酸性泡沫状物，剥離細胞ならびに泡沫細胞が肺胞内に充満し（写真１；200倍），硝子膜様物の形成もみられた。肺胞上皮細胞は，腫大，剥離あるいは再生像を示していた。好酸性泡沫状物内にヘマトキシリン弱染性の砂粒状小体がみられた。これは，ＰＡＳ反応陽性，グロコット染色では，その一部が灰黒色を示す類円形あるいは三日月状のシストとしてみられ，特に，類円形シスト内には，一対の括弧状小体が認められた。シストが貪食細胞内に貪食されている像もみられた（写真２；1,000倍）。シスト内の小体は，ギムザ染色で，より明瞭に認められた。グロコット－ギムザ重染色では灰黒色シストの内部と外部に紫色を示す小体が認められた。以上の所見より，好酸性泡沫状物は，*Pneumocytis carini*であるとされた。本例の*P. carini*感染の素因に初乳未摂取と低γ－グロブリン血症が，存在していると考えられた。

組織診断：*Pneumocystis carini*による間質性肺炎。