犬の肺

日本獣医畜産大学出題　第32回獣医病理学研修会標本No.569

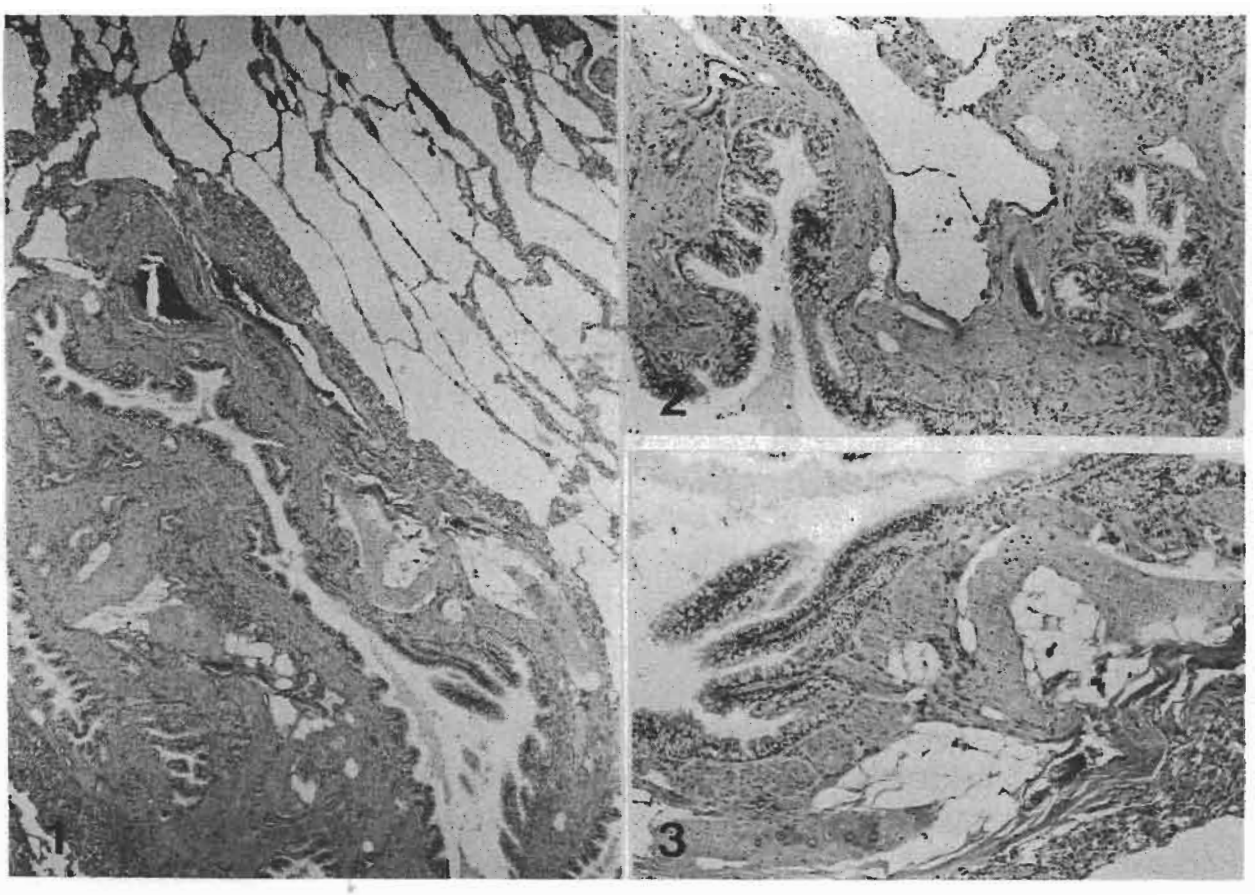

動物：犬，シーズー，雌，10歳。

臨床事項：1990年10月９日，子宮蓄膿症と診断され，同日子宮・卵巣全摘出，同10月12日に退院。同10月29日，今度は咳が止まらないとのことで，再来院，再来院時の胸部レントゲン単純撮影では，右胸腔での透過亢進及び肺血管陰影の消退，気管の拡張と背方への移動，心肥大などが確認された。気管支造影では，右肺中葉に造影剤の流入は認められず，内視鏡検査においても右肺中葉の気管支内腔狭小化が確認された。これら種々の検査の結果，右肺中葉肺気腫と診断された。同11月13日，右肺中葉切除術を実施，切除した右肺中葉が当教室へ持ち込まれた。

組織所見：大部分の肺胞は高度に拡張し，気腫状であった(写真１，ＨＥ染色)。一部に肺胞壁の線維性の肥厚や，弾性線維の断裂も認められた。二次気管支周囲には膠原線維の増生が顕著にみられ，内腔は高度に変形，狭小化していた（写真１，ＨＥ染色）が，細気管支以下の気管支では，その内腔は拡張する傾向にあった。また，増生した膠原線維内にみられる気管支軟骨は正常に比してその数が少なく，成熟した軟骨細胞は殆ど見られず，ほぼすべての部位において気管支軟骨は低形成であった（写真２，３，ＨＥ染色)。pH2.5アルシアン青染色では，これらの幼弱な形態を示す軟骨組織は正常気管支軟骨に比べて弱い染色性を示した。

考察：以上の所見から，本症例の肺気腫の原因として気管支軟骨の低形成が考えられた。犬において類似の症例報告は３件４症例が存在し，小型犬種で報告が多く，病変は右肺中葉に多い。年齢は，３例が６から16ヵ月の幼若齢で，１例は５歳齢，本症例は，10歳と高齢であった。その原因として，気腫の進行が緩徐であったために臨床症状が発現しないまま経過し，子宮蓄膿症のオペ時の侵襲により発症したものと考えた。このことは，肺胞壁の破壊が軽度であること，気管支周囲に膠原線維の増生が顕著であること，炎症反応が軽度であることなどからも推察された。

診断：イヌの気管支軟骨低形成による肺気腫。