犬の大脳

北海道大学獣医学部比較病理学教室出題　第32回獣医病理学研修会標本No.581

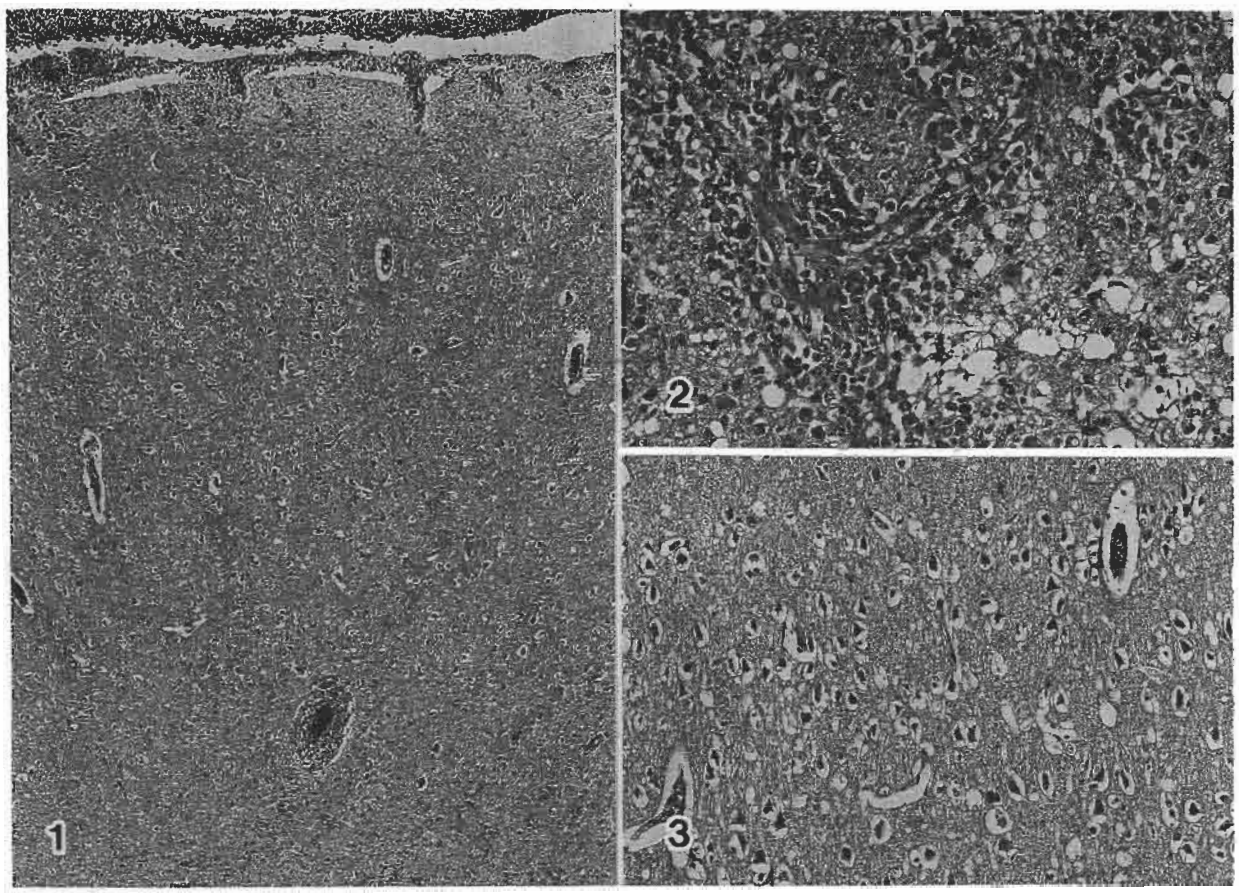

動物：犬，パグ種，雌，13か月齢。

臨床：1990年５月１日，「本年４月14日頃から食欲はあるが尾を挙上せず，元気もない」との稟告で某病院に来院した。初診時の血液，その他の一般検査では，特に変化は認められなかった。検査後入院させ，経過を観察中であったが，翌５月２日昼頃から痙攣性発作が数回見られたので鎮静剤を投与したが，同日16時に死亡した。畜主によると本犬は犬ジステンパー並びに伝染性肝炎など，一般的なワクチンは接種済みのことであった。

剖検所見：大脳は貧血性で透徹感を失い，かつ水腫性であった。その他では，右心室の中等度拡張，肝の軽度腫大が所見されたにすぎなかった。体重は9.2kg。

組織所見：大脳ではマクロファージ，リンパ球及び形質細胞浸潤を主体とする髄膜炎，神経網と白質の粗鬆化を伴った非化膿性脳炎，並びに広範な大脳皮質神経細胞壊死を特徴としていた(写真１，ＨＥ，×44)。炎症性変化は，皮質・白質の双方に生じていたが，皮質下白質により強く認められた。髄膜炎及び囲管性の細胞浸潤は脳実質に積極的に波及していた（写真２，ＨＥ，×175)。皮質の神経細胞壊死は炎症性変化が認められないか，あるいは乏しい領域においても認められた（写真３，ＨＥ，×112)。

大脳以外の脊髄を含む中枢神経では，上記の炎症変化が軽度かつまれに局在して認められた。

考察：本例の所見は，アメリカ，スイス，イタリアで報告されているパグ種に特発する壊死性髄膜脳炎，いわゆるパグ脳炎に一致する。この特徴は提出標本の変化で代表される。この他，大脳半球が強く侵されることも強調されている。本症の病変は，古くから知られている肉芽腫性髄膜炎（ＧＭＥ）に一見類似する。しかし，ＧＭＥとは以下の点で区別される。すなわちＧＭＥでは，①大脳及び小脳白質，脳幹に病変が主座する。②髄膜炎及び囲管性の細胞浸潤の周囲実質組織への波及は重篤な病巣でのみ認められる。③神経細胞壊死は，炎症性変化と関連して認められる。

診断：パグ犬の大脳に主座する壊死性髄膜脳炎－パグ脳炎。