犬の肺と肝

東京大学農学部獣医病理学教室出題　第33回獣医病理学研修会標本No.602

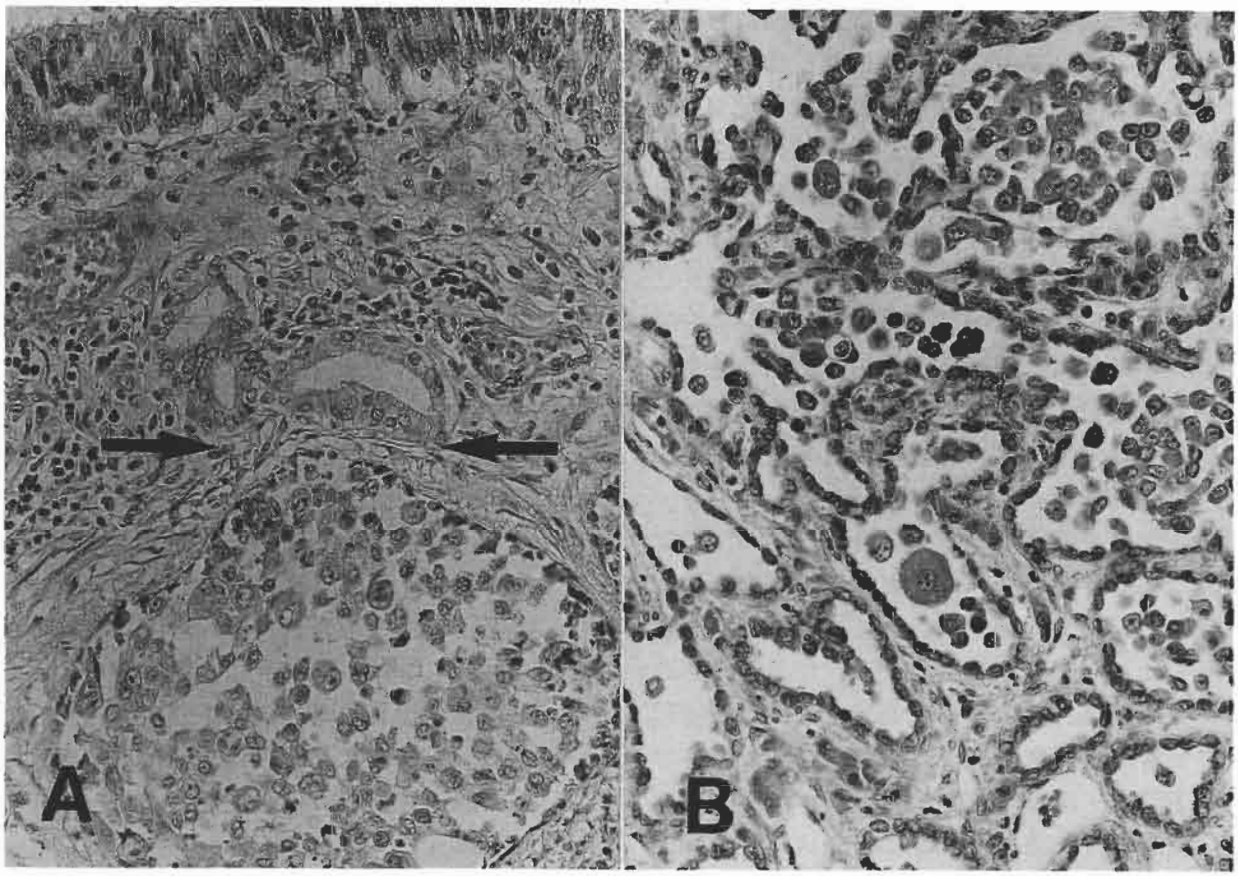

動物：犬，ヨークシャテリア，去勢雌，15歳。

臨床事項：1992年４月28日，呼吸困難を主訴に本学家畜病院に来院。Ｘ線所見で肺野の透過度低く，心肥大，肝，脾の腫大，左腎の結石，膀胱結石が認められた。また，ＡＬＰ 1648 U/ℓ，ＧＯＴ 24 U/ℓ，GPT 259 U/ℓ，BUN 98.3 mg/dℓ，Cre 1.8 mg/dℓと肝及び腎の機能低下が認められた。強肝剤・利尿剤の投与，輸液を行なったが，症状はさらに悪化し，５月７日斃死した。

剖検所見：肺は暗赤色で退縮不良，全体にやや硬度を増していた。心は肥大し，三尖弁が軽度に肥厚。血様腹水が約200 mℓ貯留し，大網と腹壁，腸管は数ヵ所で癒着。肝では内側右葉と内側左葉に淡褐色弾力性の小児拳大の腫瘤を認めた。腫瘤割面は白色と褐色の混斑，浮腫状で透明漿液が流出。左腎は形成不全，腎盂に結石，両腎とも被膜剥離難で，表面は凸凹不整，膀胱内には正四面体の結石（１×１cm）が５～６個存在。腰部腹壁のリンパ節は拇指頭大に腫大。その他の臓器に著変はなかった。

組織所見：肺では大小様々な類円形～多角形細胞が気管支周囲の管腔内に充満していた（写真Ａ）。腫瘍細胞は互いに接着して，上皮様の性質を示し，管腔内壁に付着するものも見られた。またこのような腫瘍細胞を充満する管腔と気管支腺とが非常に接近して存在していた（矢印）。肺胞壁の小血管やリンパ管内にも上述の腫瘍細胞が充満していた。肝の腫瘤部では扁平～立方形の異型度の低い胆管上皮細胞が管状に増殖し，網目状構造を呈していた。この内腔には肺と同様の異型度の高い上皮性腫瘍細胞が多数認められた（写真Ｂ）。この腫瘍細胞は他に胃，十二指腸，脾，リンパ節，副腎のリンパ管内でも認められた。これらの腫瘍細胞はアルシアンブルー染色陽性，ケラチン陽性であり，起源を同一とする腺癌細胞と思われた。原発部位は肝よりむしろ肺の気管支腺と考えられ，肝では先行する胆管腫の組織間隙へこの腺癌細胞がリンパ液とともに流入したものと思われ，「気管支腺原発？腺癌の肝転移及び胆管腫」と診断した。