羊の胸腔内腫瘤

東京大学農学部実験動物学教室出題　第33回獣医病理学研修会標本No.603

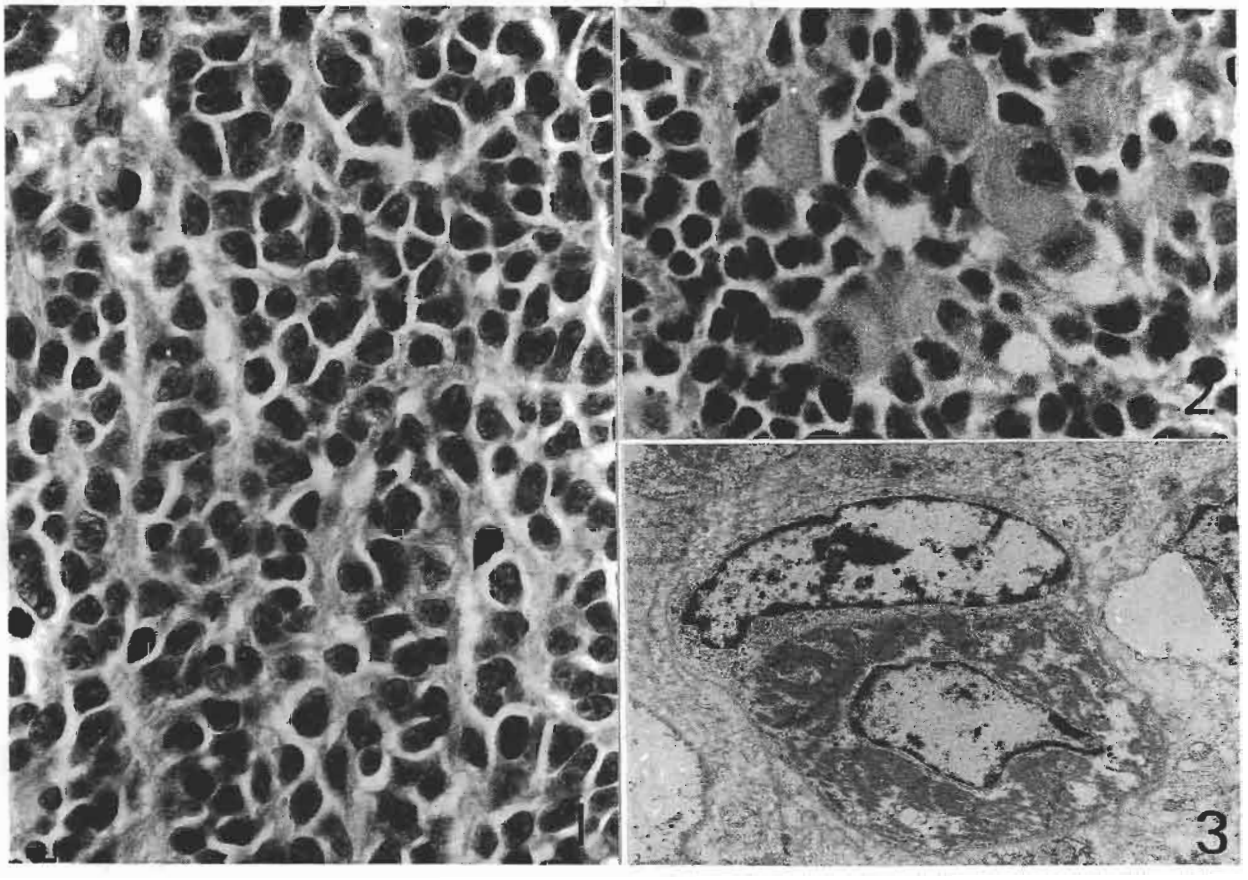

動　物：Hampshire羊，雌，１歳。

臨床及び剖検所見：神経症状を呈する若齢羊が予後不良と判断され，安楽死させた後剖検に供された。詳細な肉眼検査の結果，皮下及び胸腔内に腫瘤が認められたがそれ以外特筆すべき変化はなかった。皮下腫瘤は，T12近傍の筋群に埋没する淡桃色充実性の多房性結節（５×４×５cm）として，胸腔内腫瘤は，T12付近の胸腔内背側壁にゆるやかに癒着する淡桃色充実性の単房性結節（12×５×４cm）として観察され，割面はともに滑沢均質性であった。皮下腫瘤の一部は脊椎腔内に突出し，当該部位の脊髄を圧迫していた。しかしながら髄膜との関連は特に見られなかった。また，皮下腫瘤と胸腔内腫瘤との連続性は認められなかった。

組織所見：胸腔内腫瘤は厚い被膜を有し，中心部には広範な壊死巣が見られたが大部分は細胞質に乏しい好塩基性の円形ないし多角型細胞で構成されていた。これら腫瘍細胞は時折血管結合織に隣接して集簇を形成する傾向が見られたが，多くの場合は特殊な配列を示すことなく繊細な血管結合織に囲まれた胞巣を形成した（Fig. 1）。この好塩基性細胞の他に少数の大型で好酸性の円形細胞が散見された。好酸性細胞は偏心性の核を有し，その細胞質は豊富で微細顆粒状あるいは細繊維状を呈した（Fig. 2）。電子顕微鏡学的検査では，好酸性細胞の胞体内に並列する細繊維が観察され，さらにこれら細繊維は高電子密度の帯状構造物により集束されていた。また，好酸性細胞に隣接して基底膜を共有する三日月型の細胞も認められた（Fig. 3）。これらの所見により好酸性細胞は横紋筋芽細胞と考えられた。好塩基性細胞には電子顕微鏡学的な特徴は見られなかったが，各細胞間に接合装置が観察され，この像は骨格筋発生分化過程におけるmyotomeに類似していた。Desminが免疫組織化学的に好酸性細胞内に見られたが好塩基性細胞には認められなかった。

考　察：本症例は家畜には発生頻度の少ない横紋筋肉腫と考えられ，光顕像での神経芽腫，リンパ肉腫，円形細胞肉腫などの類似病変との鑑別を必要とした。なお，皮下腫瘤も横紋筋肉腫と診断された。

診　断：羊の胎児型横紋筋肉腫。