ラットの腎臓腫瘍

残留農薬研究所出題　第33回獣医病理学研修会標本No.607

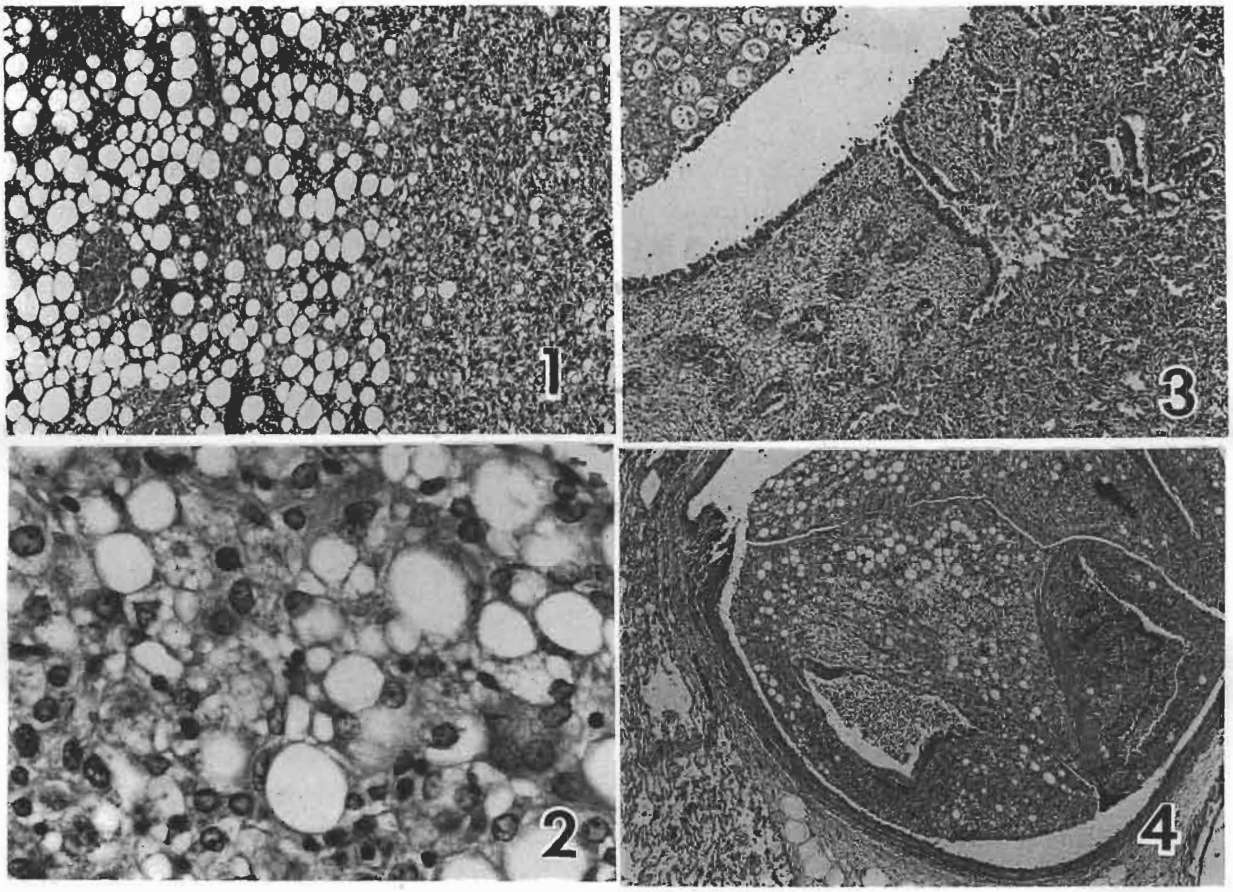

動　物：Sprague-Dawley系ラット，雄，76週齢，長期毒性試験に用いられた無処置対照動物。死亡発見時の体重768g。

臨床事項：生存中特に異常は認められなかった。死亡後発見。

剖検所見：右腎部に直径40mm，黒赤色血腫状の腫瘤が認められ，右副腎を巻き込んでいた。左腎を含む，その他の臓器に著変は認められなかった。

組織所見：腎臓の表面は出血によると思われる血腫状組織により被覆され，腫瘍組織は腎実質の皮質から髄質にかけ存在し，皮質から漿膜側へ突出する部分も認められた。腫瘍細胞はいずれも細胞質内に空胞をもち，同空胞はすべて，oil-red 0 染色で陽性を示した。腫瘍組織と腎実質の境界部では，大型の脂肪滴と扁平核を有する成熟型の脂肪細胞が間質に浸潤していた（写真1，ＨＥ，×60）。腫瘍組織の中心部では腫瘍細胞は円形，多角形ないし短紡錘形を示し，細胞質には小型の脂肪滴を多数有し，泡沫状あるいはくもの巣様を呈する細胞も認められた。また中型の脂肪滴を持つ印環状の細胞も散見された（写真2，ＨＥ，×400）。腎盂部では，腎盂上皮の管状及び島状の増殖が観察された（写真3，ＨＥ，×60）。肺では，肺動脈内に管状に増殖した上皮細胞と，腫瘍性脂肪細胞から成る腫瘍組織の転移巣が認められた（写真4，ＨＥ，×40）。管腔を内張している上皮細胞は立方形または扁平状を呈し移行上皮様に配列していた。小動脈内にも腫瘍性脂肪細胞の栓塞が認められた。

考察と病理学的診断：原発巣である腎臓において，腫瘍組織の大部分は脂肪肉腫の非上皮性成分によって占められていた。腎盂部分では上皮性成分の増殖も認められた。更に転移先の肺でも脂肪性成分と上皮性成分の増殖が観察された。ラットにおける腎臓の上皮性成分を含むLipomatous tumorは，以前はMixed tumorと診断されていたが，近年の文献では脂肪腫，脂肪肉腫の範疇としてまとめられている。また本例と同様に上皮性成分と脂肪肉腫の非上皮性成分の両方が肺の転移巣に認められた症例は，過去に一例の報告があり，脂肪肉腫と診断されている。しかし，本例については上皮細胞も腫瘍組織の一部と考え“上皮性成分の腫瘍性増殖を伴う脂肪肉腫”と診断した。