ピューマの胃

岐阜大学農学部家畜病理学教室出題　第34回獣医病理学研修会提出標本No.616

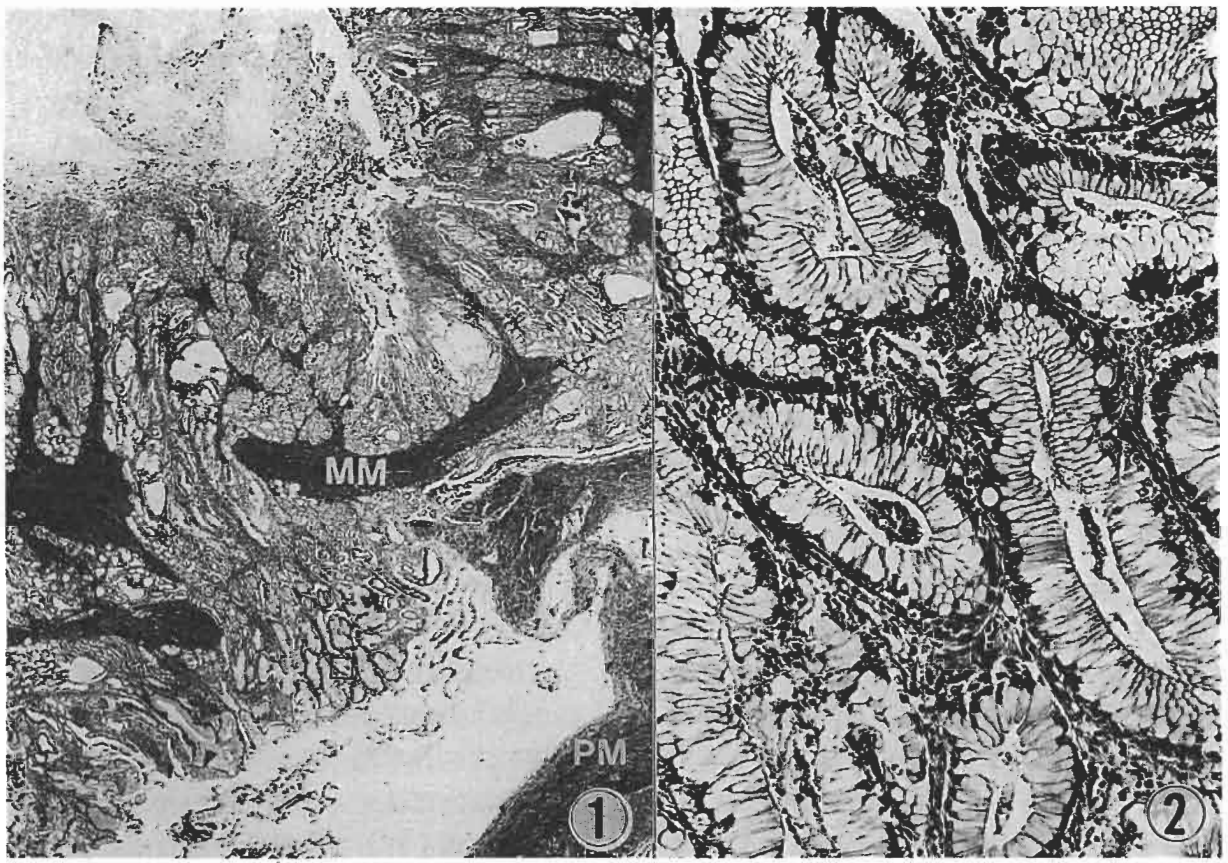

動物：ピューマ（*Felis concolor*），雌，９歳。

臨床事項：本動物は1984年に静岡市立日本平動物園に導入され，死亡時まで同園で飼育された。1992年３月頃より，摂餌とは関連なく嘔吐を繰り返すようになり，抗潰瘍薬，消化酵素剤を投与するも症状の改善はみられなかった。同年11月，削痩が著明になり，次第に運動が減少，12月６日死亡した。

肉眼所見：体重10.5kg，重度の削痩を呈した。胃は幽門部から大弯部にかけて著しい壁の肥厚と硬化を呈し，その粘膜は灰白色，粘膜ヒダが消失し顆粒状で出血斑が散見された。割面にて粘膜下層に及ぶ境界不明瞭な浸潤性の腫瘤が認められた。肺は全葉とも淡桃色で硬度を増して腫脹，胸膜面にはクリーム様物の付着が認められた。

組織所見：肉眼的に壁の肥厚がみられた胃では，よく分化した管状腺癌が粘膜筋板を破壊し，粘膜下層及び固有筋層に及ぶ広範囲な浸潤増殖を示した（図１，ＭＭは粘膜筋板，ＰＭは固有筋層，×16）。癌は分化した大小の腺管構造を示した（図２，図１の口の拡大像，×175）。細胞分裂像は乏しかった。小型の腺管は胃の腺管によく類似しており，好酸性顆粒状の細胞質を有する胃腺旁細胞様の細胞が腺管中にしばしば認められた。腫瘍細胞はＰＡＳ及びアルシャンブルー染色陽性の粘液を細胞質に容れていた。グリメリウス染色では腺管中に好銀細胞の散在が確認された。ＬＳＡＢ法による免疫染色では，ＣＥＡ，ＥＭＡ，リソチーム，ケラチン，ガストリン及びＡＦＰに陽性であった。他臓器の変化としては，肺胸膜に重度の肺胸膜炎があり，これが直接的な死因と考える。癌の転移は認められなかった。

診断：ピューマにおける胃癌（管状腺癌）。野生ネコ科動物における胃癌の報告は少なく，ライオンで扁平上皮癌，ジャングルキャットで腺癌の報告があるのみである。本例はヒトの高分化型腺癌とよく似た形態像を示し，免疫組織学的にヒトの胃癌と同様にＣＥＡ，リソチーム，ＡＦＰ及びガストリンに陽性を示したことから，比較腫瘍学の点からも興味深い。