ラットの胸腺部腫瘤

残留農薬研究所出題　第34回獣医病理学研修会標本No.626

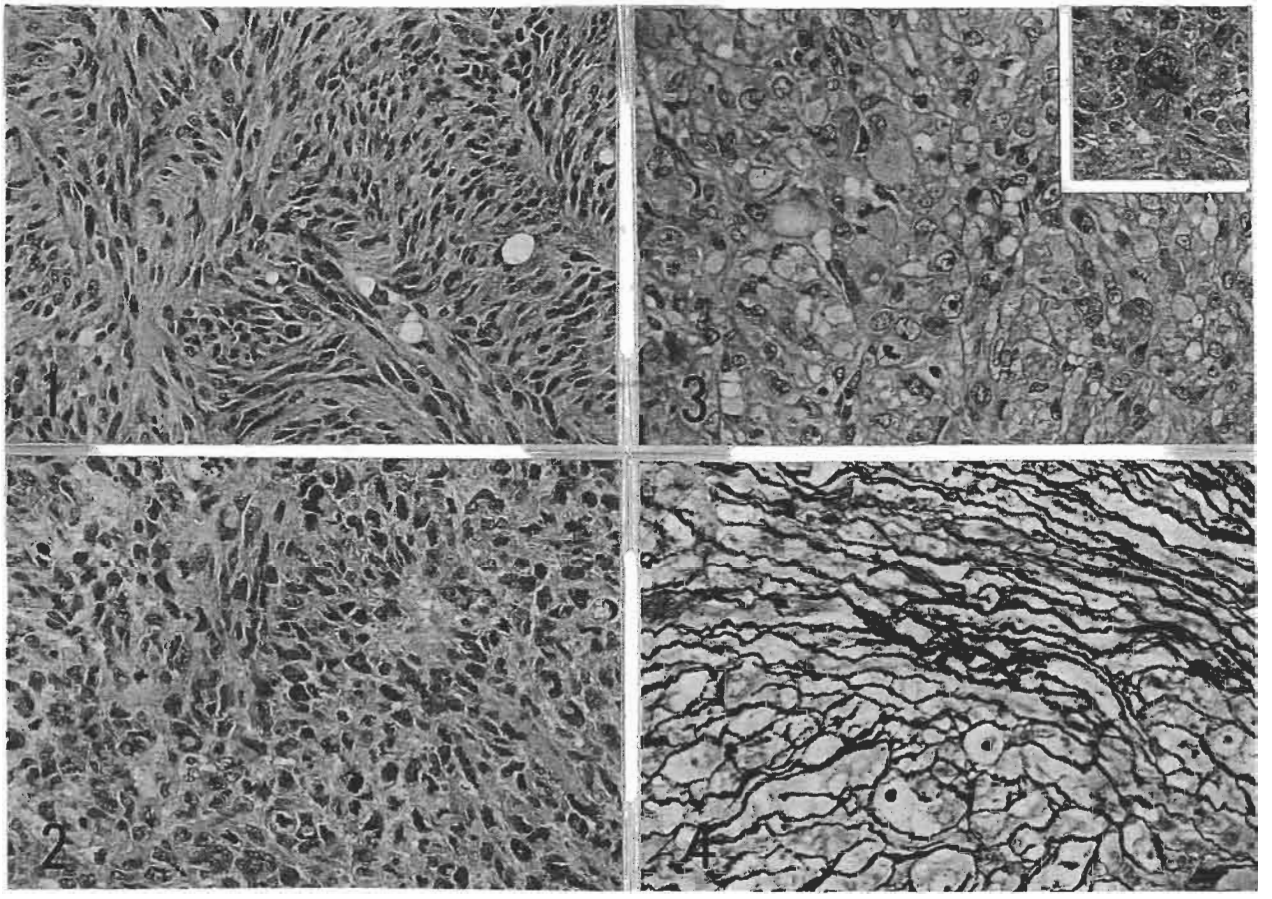

動物：ラット（F344／DuCrj），雄，98週齢。

臨床的事項：本例は長期毒性試験に用いた無処置対照群の動物で，日本チャールス・リバーより4週齢時に購入後，殺処分するまでの間バリアーシステムの動物室で群飼い（5匹／Cage）していた。97週齢時に異常呼吸音と鼻吻部被毛の汚れ（赤色）に気付き経過を観察していたが，98週齢時に明らかな呼吸異常を認めたため切迫殺して剖検した。

剖検所見：剖検時体重438g。胸腺に一致する部位に，直径20mmの白色球状腫瘤を認めた。この腫瘤は肺を圧迫し，肺左葉に20×1mmの赤色病巣形成があった。その他には加齢性病変を幾つか認めた。

組織学的所見：胸腺腫瘍は主として紡錘形細胞により構成されていたが，部位によって組織構築に差があった。その中の代表的な像として，境界不明瞭で均一な紡錘形細胞が束状に交錯する部分（写真1，×240），やや上皮性を思わせる円形の細胞が増殖する部分（写真2，×240），細胞境界が明瞭で形や大きさの不均一な細胞がシート状に配列する部分（写真3，×370）等があった。シート状の配列を示す部分には小数の巨細胞（写真3，Inset，×380）を認めた。鍍銀染色（写真4，ゴモリ法，×370），膠原線維染色及びＰＡＳ反応では，格子線維や膠原線維が腫瘍細胞を細かく取り囲む像を認め，非上皮性であることが示唆された。ＰＴＡＨ染色では細胞質が青染する細胞を稀に認めた。免疫組織学的検査では，デスミン陽性，α－平滑筋アクチン一部陽性，Ｓ－100蛋白弱陽性，ケラチン陰性という結果を得た。電顕的に，大部分の腫瘤細胞は入り組んだ核を持ち，細胞どうしは細胞膜を介して直接隣合うか，薄い結合組織を介して隣合っていた。後者の場合，稀に細胞周囲に基底膜を認めた。直接隣合う場合には，細胞間に単純なデスモゾーム様構造を時々認めた。細胞質内には細線維の集塊を認めることがあった。しかし，その中にFocal densityは観察できなかった。

診断：ＨＥ染色標本からは，悪性胸腺腫，平滑筋肉腫，悪性神経鞘腫，線維肉腫等が疑われた。そして，ＰＴＡＨ染色で一部の細胞が青染したこと，デスミン陽性，α－平滑筋アクチン一部陽性であったことから平滑筋由来と考えられた。また，本腫瘍は明らかに悪性であったため，「ラットの胸腺部平滑筋肉腫」と診断した。電顕像にもこの診断名との矛盾はなかった。