フグの脳と脊髄

家畜衛生試験場免疫病理研究室・
香川県東部家畜保健衛生所出題　第34回獣医病理学研修会標本No.629

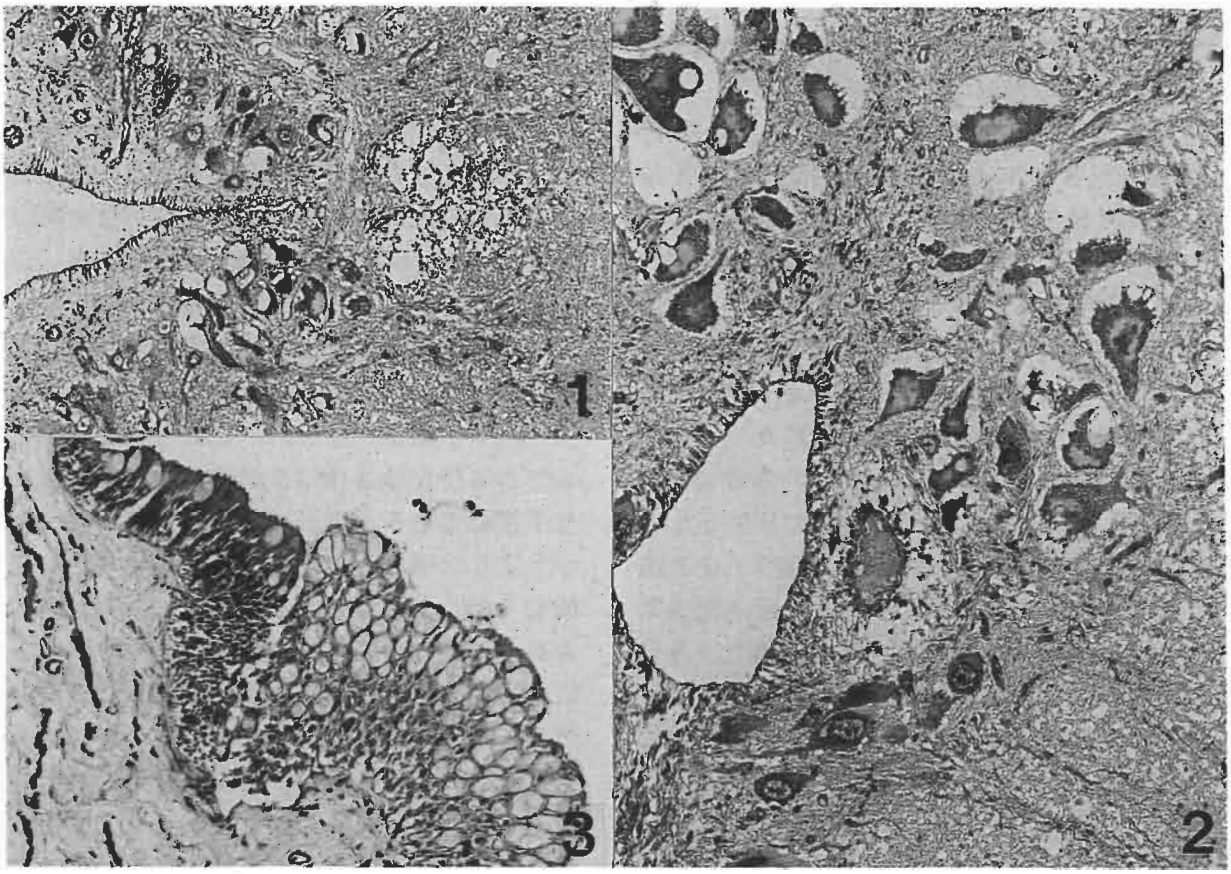

動物：トラフグ，雌，約１年６ヶ月齢。

臨床事項：１養殖場において５月に17ヶ月齢で導入したトラフグの約4,000匹からなる１群に，吻周囲部が白くなり狂ったように泳ぎ，他の魚への咬みつき等の神経症状を示すものがみられ，導入より１ヵ月で約1,000匹が死亡した。細菌検査では，吻部の病変から有意な細菌を分離することはできなかった。

剖検所見：吻下部の皮膚に小豆大に至る白色糜爛と潰瘍がみられた。この他，高度の脂肪肝（トラフグでは正常）以外に著変は認められなかった。

組織所見：中枢神経系の脳幹部，小脳及び脊髄に主に病変がみられた。延髄では，神経細胞は不整形を呈し大小様々な空胞が細胞質内に形成され，一部には弱好酸性の内容物が認められた。神経線維の一部は融解し水腫となり，軸索の膨化もみられた（図１，ＨＥ染色，×100）。脊髄では，核内には好酸性封入体が，細胞質には様々な程度で空胞変性がみられ，一部の細胞質は微細顆粒状を呈し，まれに好塩基性凝集物が核内に認められた（図２，ＨＥ染色，×200）。延髄後部から脊髄前部の背側にあるフリシュ細胞の一部には，好塩基性凝集物や核膜の不明瞭な部位がみられた。小脳では，プルキンエ細胞は変性し，一部の核はスリガラス状であった。中脳視蓋の脳室周囲灰白層では，神経細胞の著明な変性がみられた。髄膜には，まれに数個のパンスポラシストをいれる粘液胞子虫の被嚢体が認められた。終脳と延髄の髄膜には，リンパ球が軽度に浸潤していた。しかし，実質内に炎症性の変化は認められなかった。吻周囲の皮膚では，表皮粘液細胞の分泌亢進や表皮基底部へのリンパ球浸潤と水腫（図３，ＨＥ染色，×250）がみられ，病変の進行した部位では表皮の剥離や潰瘍が認められた。

考察：本例は，臨床的にトラフグの口白症の典型例であった。報告者により差異はあるが，文献的に共通な所見は神経細胞の空胞変性と核内封入体様物の形成であり，本例の病理所見と一致していた。提出例ではない個体の中枢神経系の電顕観察で，病原体と考えられるウイルス粒子は確認できなかった。

病理組織学的所見：神経細胞の空胞変性と核内封入体様物がみられた脳脊髄症（トラフグの口白症）。