犬の胸腺部腫瘤

山口大学家畜病理学教室出題　第36回獣医病理学研修会標本No.662

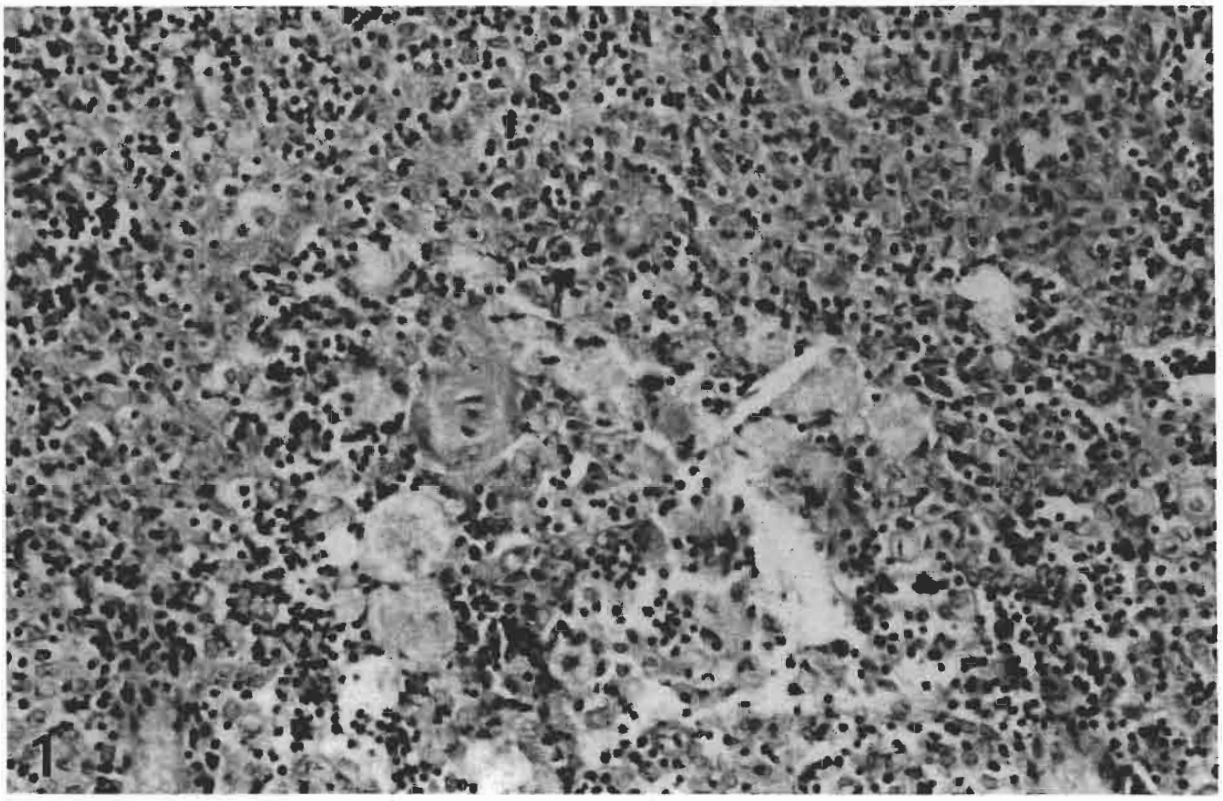

動物：犬，雑種，雌，13歳，体重13kg。

臨床事項：削痩著明。一般血液・生化学的検査結果は正常範囲であり，筋脱力や易疲労性もみられなかった。左第５乳腺部に周囲皮膚への浸潤を伴う腫瘤があり，胸部Ｘ線検査で，縦隔前部，気管の腹位，胸骨内側面から心臓前位に位置する腫瘤が認められ，飼主の希望により，治療を断念し，安楽殺。

肉眼所見：胸腺部腫瘤は被膜でおおわれ，表面平滑，形状は短楕円，分葉構造は不明瞭（最大径7×3cm）。弾性軟で，表面・割面ともに淡黄白色。その他，左浅・深鼠径リンパ節の腫大（乳腺腺管癌の転移），左第９肋骨・膀胱および右側上眼瞼部の腫瘤，心僧帽弁線維症，内水頭症および肺うっ血など。

組織学的所見：淡明な卵円形～不整核を有し，核小体の目立つ，多角形～細胞境界の不明瞭な異型に乏しい大型上皮様細網細胞（電顕所見；隣接細胞との間にデスモゾーム結合）のシート状増殖があり，一部にはハッサル小体の形成が認められた。有糸分裂像は稀に認められた。それら上皮様細網細胞の網目状構造の中に，増殖した小型で異型性のないリンパ球が密に存在していた（写真１，×350）。これらの細胞の混合比率は部位により異なっていた。また多数散在性に泡沫状細胞（サイトケラチン陽性，しばしばセロイド様色素沈着）の小集簇と，これらの細胞内外にはコレステリン結晶が，さらに壊死した泡沫状細胞～小血管壁へのカルシウム沈着がみとめられた。その他少数のマクロファージと樹状細胞の混在，リンパ濾胞様構造の形成があり，プラズマ細胞～赤芽球の小集簇巣と小出血巣が少数散在していた。

考察および診断：本症では，正常胸腺でみられる各種構成成分がみられ，増殖した上皮様細網細胞の大部分はMHC-クラスII抗原を発現し，リンパ濾胞様構造の形成，プラズマ細胞の浸潤，$CD4^+$および／または$CD8^+$リンパ球の増殖を伴っており，これらは宿主の免疫系を撹乱する形態表現と解され，高齢犬であることを考慮しても，多数の腫瘍の発生（乳腺腺管癌，肋骨骨髄腫，膀胱移行上皮癌，眼瞼マイボーム腺腫，脳下垂体前葉酸好性腺腫，副腎皮質腺腫）や膜性増殖性糸球体腎炎の発現の背景となっている可能性がある。組織診断名は犬の胸腺腫。