犬の腹腔内腫瘤

日本大学農獣医学部獣医病理学教室出題　第36回獣医病理学研修会標本No.663

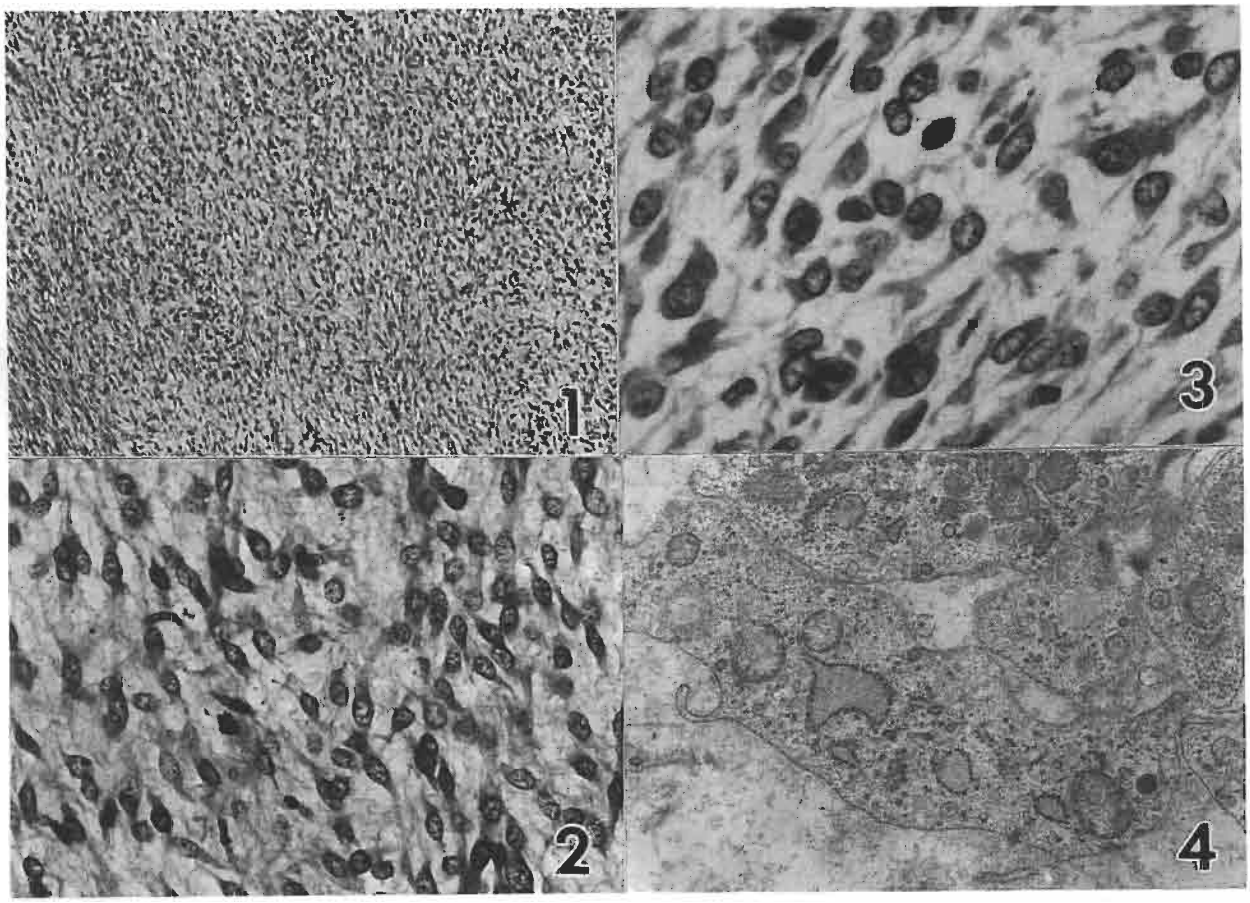

動物：犬，アフガンハウンド，雌，14歳。

臨床的事項：起立不能，腹囲膨大を示し，X線により腫瘤性陰影を認めた。予後不良とみなされ定楽死させた。

剖検所見：腹腔内に30×22×15cmの大きさの腫瘤が脾臓，腸間膜および大網を巻き込んで形成されており，表面は不整形で淡黄色から灰白色調を呈し，粘液性浸出物による光沢が認められた。割面では，出血および壊死軟化が見られた。その他に肝硬変，腹水，左右心室拡張，梗塞性瘢痕腎，慢性カタル性胃炎，盲腸および結腸に鞭虫の寄生などが認められた。

組織所見：紡錘形から長円形で細胞質に乏しい腫瘍細胞が不規則な方向に増殖しており，細胞密度は比較的疎であった（写真1，ＨＥ染色，×60）。核は円形ないし紡錘形を呈しており，核分裂像が多数見られた（写真2，ＨＥ染色，×300）。毛細血管の新生および血栓の形成も認められた。間質にはAlician blue-PAS染色によって多量の粘液産生が認められ，Masson trichrome染色で膠原線維の増生もみられた。

免疫組織所見：腫瘍細胞は第13因子（a, s）およびビメンチン（写真3, ビメンチン, ×600）に強陽性を示し，平滑筋アクチンにも陽性を示した。サイトケラチン，デスミン，S-100タンパク，グリア線維性酸性タンパク，第８因子関連抗原，α_1－アンチトリプシン，α_1－アンチキモトリプシンにはそれぞれ陰性を示した。

電顕所見：腫瘍細胞の核は，円形ないし長円形で，核小体は明瞭であった。細胞質内には拡張した粗面小胞体と直径6-10nmの細線維を豊富に認め，間質には，膠原線維および粘液がみられた（写真4, ×10,000）。

診断：粘液肉腫（Myxosarcoma）

粘液肉腫は線維肉腫の一亜型とも考えられ，独立した腫瘍としての存在は疑問視されているが，本例は紡錘形の腫瘍細胞が多量の粘液基質を伴って増殖している所見に重点を置き，上記の診断とした。