馬の脾腫瘤

東京大学農学部獣医病理学教室出題　第36回獣医病理学研修会標本No.667

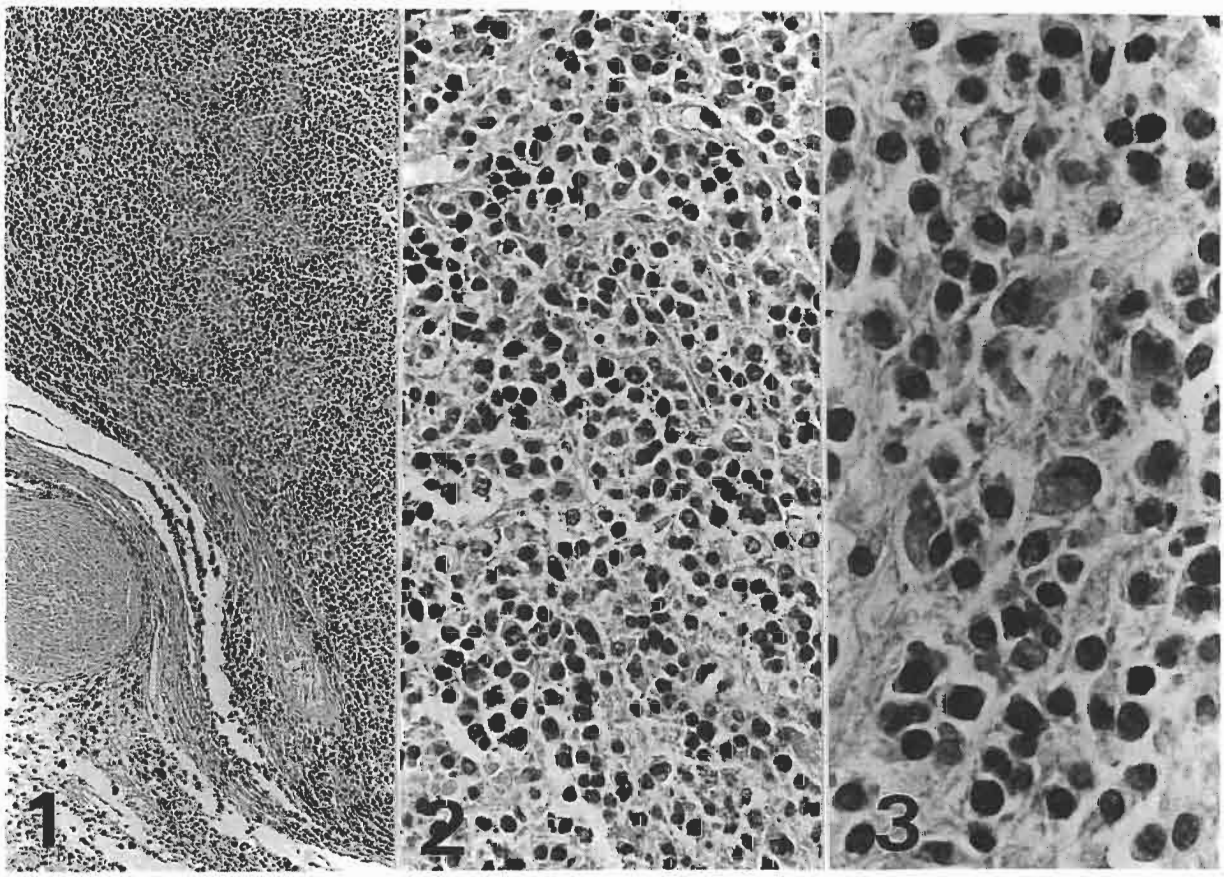

動物：馬，クリーブランド種，去勢雄，20才２ヵ月。

臨床事項：1995年５月下旬より食欲不振，発咳と心機能亢進，若干の体温上昇が見られ，その後，喉頭炎と気管支炎とを併発。治療により快方に向かうも，６月24日突然悪化し，痙攣後死亡。

剖検所見：腹腔内には食餌塊を含む赤褐色汚濁腹水が多量に貯留しており，胃大弯部での破裂が確認された。胃に近接して腫大した脾臓が存在し，脾頭部に50×30cmの充実性白色腫瘤が形成され，胃を圧迫していた。脾臓の割面では白色部分と黄色部分とが斑状に混在して，黄色部には石灰沈着巣も見られた。

組織所見：光顕観察では，脾腫瘤には小型～中型細胞が充実性に増殖しており（写真１），円形の核を有する細胞質に乏しい小型細胞（写真２）と多角形で好酸性の豊富な細胞質と円形の核を有する中型細胞（写真３）が観察された。増殖巣内部では間質線維が発達し，マッソン・トリクロム染色および渡辺鍍銀染色により，腫瘍細胞を少数個ずつ取り囲むような線維の伸張が観察された。NFE, chromogranin A, S100 protein, neurofilament（200kD, 158kD, 68kD), sarcomeric actin, smooth muscle α actin, desmin, myoglobin, lysozyme, CD3, vimentin, keratin, α-1 antitrypsin, cathepsin B, neuroblastoma抗原について免疫染色を行ったが，いずれも結果は陰性であった。RCA-1, WGA, ConA, PNA, SBA, UEA-1についてのレクチン染色を行ったところ，小型円形の腫瘍細胞にはいずれのレクチンも結合しなかったが，中型多角形の腫瘍細胞の一部でRCA-1とWGAに対して陽性像が認められ，ConAは偽陽性を示した。

診断：馬のリンパ肉腫においては，リンパ球型の腫瘍細胞に混じり，組織球型の腫瘍細胞が観察されることがある。中型多角形腫瘍細胞のレクチン染色性は，この細胞が組織球であることを示唆しており，今回の馬の脾臓に発生した腫瘍ではリンパ球型の腫瘍細胞に混じり組織球型の腫瘍細胞が増殖しているのではないかと考察し，リンパ肉腫と診断した。