牛の鼻甲介

日本獣医畜産大学獣医病理学教室出題　第37回獣医病理学研修会標本No.692

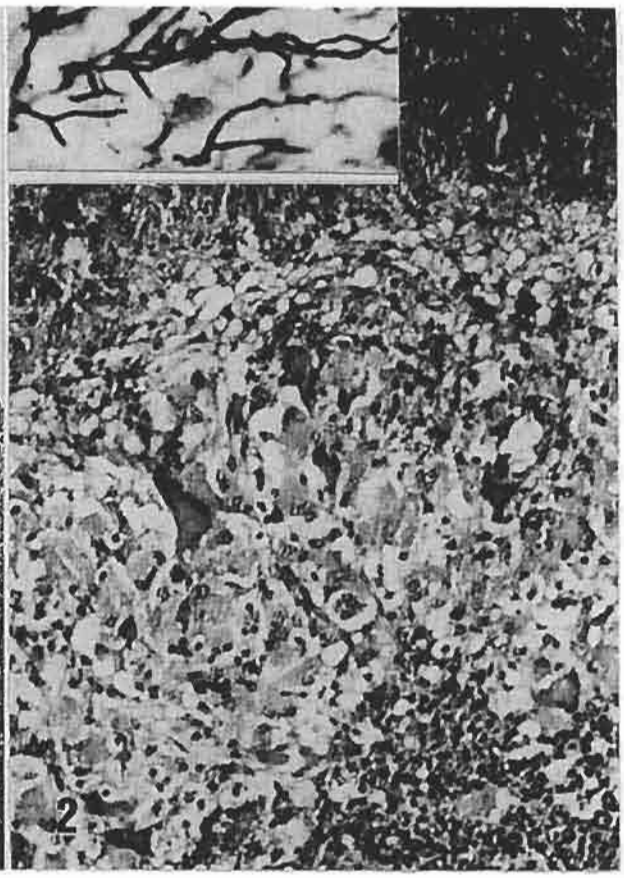

動物：黒毛和種，雄，11ヵ月齢。

臨床事項：1996年10月末，膿性鼻漏と食欲不振を示し，その後これらの症状は発熱（40.5℃）を伴い一層顕著となった。12月28日，経鼻カテーテル挿入時に左側鼻腔内の腫瘤に気づいた。1997年1月10日，本学に搬入。搬入時の所見：T38.7，P112，R28，左側顔面腫脹および同側鼻腔内腫瘤（CT撮影），肺胞音正常，ルーメン運動微弱，軽度の削痩，下顎浮腫。1月18日，放血殺後剖検。

剖検所見：左側鼻腔内には淡黄褐色オカラ状ないしクリーム状物が充満し，中隔は圧迫を受け右側に湾曲していた。右側鼻腔，上顎洞および前頭洞内には白色粘稠液貯留。その他，大脳嗅覚と前頭葉に褐色小軟化巣が散見された。

組織所見：鼻腔粘膜表面には多量の好中球を含む細胞崩壊産物が重積する。粘膜は不規則に肥厚し，粘膜固有層には大小の化膿巣が多発し，その周囲には類上皮細胞，ラングハンス型巨細胞およびリンパ球の高度な集積がみられた（写真1）。類上皮細胞は類円形核と境界不明瞭な弱好酸性の胞体を有していた。複数の類上皮細胞が互いに融合し，巨細胞を形成する像も観察された（写真2）。一部の化膿巣は破綻し，鼻腔内に膿を流出する像も認められた。グロコット染色では，化膿巣内および類上皮細胞内に，文枝を示しながら糸状に連鎖する嗜銀性長桿菌が多数認められた（写真2，挿入図）。これらの菌はグラム陽性，抗酸菌染色（Fite-Wade-松本法）陽性であった。脳の肉眼的病変においても同様の病変が認められた。気嚢と肺には著変を認めなかった。

考察：牛に化膿性肉芽腫を形成する病原菌のなかで，嗜銀性があり，かつ分枝を示しながら増殖するグラム陽性長桿菌としてはActinomyces bovisおよびノカルジア菌があげられる。今回放線菌特有のアステロイド体が全く確認できなかったことや，一部の菌は抗酸性を示したことから後者の可能性が高い。本症例は米国，オセアニア，インドで報告されているBovine nasal granulomaとは形態学的にも，病因においても異なるものと思われる。

診断：牛のノカルジア性化膿性肉芽腫性鼻炎。