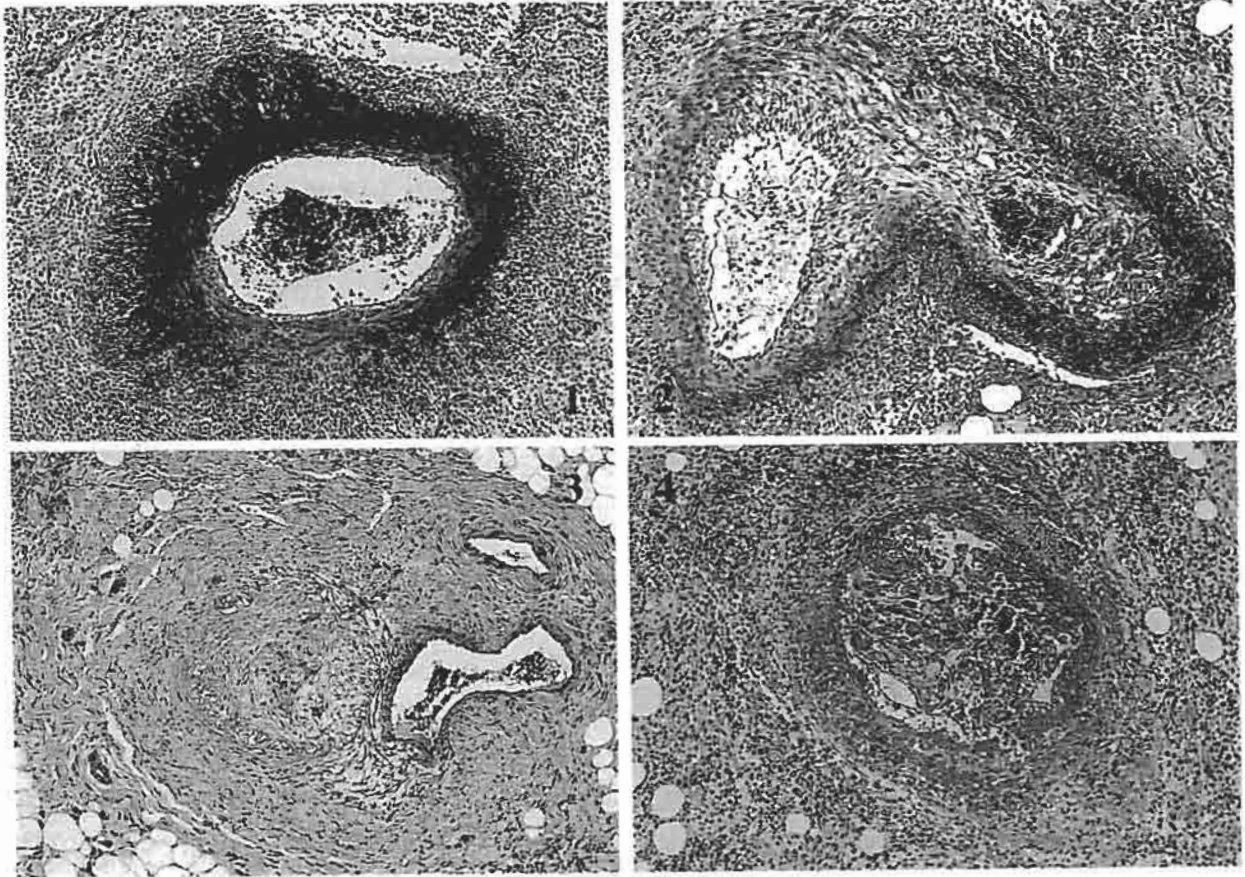


# イヌの心臓

田辺製薬株式会社安全性研究所出題 第37回獣医病理学研修会標本No.694



**動物：**犬，ビーグル，雄，11カ月齢。

**臨床事項：**毒性試験供試目的で購入したが，試験には使用せず，無処置のまま継続飼育していた。剖検数日前より一般状態が悪化し，その後，起立不能に陥ったため，安楽死させた。剖検時の血液生化学検査ではLDH (1370IU/l)，ALP (622IU/l) およびCPK (379IU/l) の上昇が，また，血清蛋白電気泳動ではアルブミン分画の低下と $\alpha$ 2グロブリン分画の上昇が認められた。

**剖検所見：**心臓では，冠状動脈およびその分枝に沿って，粟粒大～大豆大の白色ないし褐色の結節が分節状に形成されており，特に右心側で顕著であった。同様の結節性病変は前胸部，頸部に分布する頸動脈や鎖骨下動脈の分枝ならびに座骨神経周囲の血管でも観察された。

**組織所見：**病変は心筋外の脂肪織内を走行する，壁外動脈の壊死性動脈炎として特徴付けられた。内膜および中膜の類線維素壊死と好中球浸潤が顕著な急性炎症期(写真1)のもの，内膜の線維増生，中膜の類線維素壊死，周囲の肉芽組織の形成およびマクロ

ファージ，リンパ球の浸潤が顕著な肉芽期(写真2)のもの，癥痕化(写真3)したもの，また，肉芽期の病巣で炎症が再燃(写真4)したものなど様々な病変が混在していた。IgGおよびIgMの免疫組織化学染色では，血管壁に特異的な反応はなかったが，周囲に浸潤した単核細胞やフィブリン様物質が陽性を示した。

**診断および考察：**以上の所見はSnyderらが報告したビーグルのJuvenile Polyarteritis (Vet. Pathol. 32: 337-345, 1995) に，発現部位や組織像がよく一致していた。従って，ビーグル犬の多発性動脈炎(イヌの幼若性多発性動脈炎症候群)と診断した。イヌの自然発症性の多発性動脈炎は，毒性試験等の剖検例で時折遭遇する病変であるが，軽微なものが多く，本症例のように周囲組織への炎症波及が重篤な症例は希と考えられた。一般的に，この様な動脈炎は，免疫仲介による組織傷害で発生すると考えられているが，本症例でみられたアルブミンやグロブリンの変動，IgGやIgMの染色結果がそれを示すものか否かは明らかにできなかった。