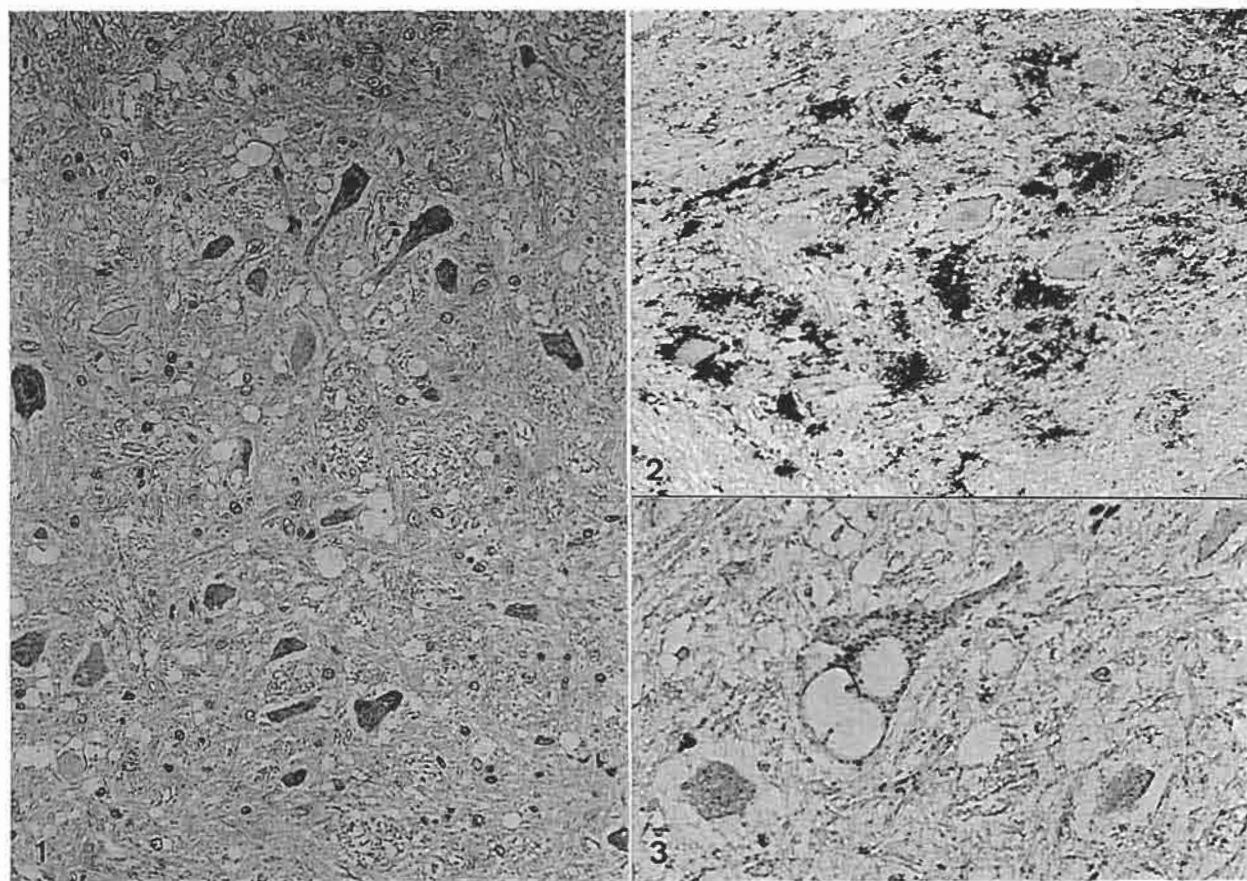


## 羊の延髄

農林水産省家畜衛生試験場病理診断研究室出題 第37回獣医病理学研修会標本No.695



**動物：**羊，サフォーク種，5歳11ヵ月齢，雌。

**臨床事項：**平成6年1月10日，当該羊が後肢のもつれなど失調性の歩様を呈し，起立不能になったため鑑定殺された。臨床症状は平成5年12月20日頃から観察されたが，搔痒症状および脱毛は認められなかった。

**剖検所見：**著変は認められなかった。

**組織学的所見：**延髄obexよりやや脊髄側の断面において，迷走神経背側核，楔状束核，副楔状束核，三叉神経脊髄路核，延髄外側核のニューロピルおよび神経細胞に空胞の形成が認められた(写真1)。神経細胞の細胞質内空胞には好酸性の線維状物を容れるものも認められた。また，網様体灰白質領域においても著しい空胞の形成が認められた。

**免疫組織学的所見：**抗マウスPrPペプチド抗体を用い，hydrated autoclave処理を行うことによってPrP<sup>Sc</sup>の検出を行った。PrP<sup>Sc</sup>は網様体背側の主としてニューロピルに認められた(写真2)。副楔状側核およ

び外側核では大型神経細胞の細胞質内にPrP<sup>Sc</sup>が顆粒状に認められた(写真3)。抗GFAP抗体を用いた免疫染色では病変に一致して，アストロサイトの活性化が認められた。抗PrP抗体および抗GFAP抗体を用いた二重染色によってアストロサイト内にもPrP<sup>Sc</sup>が確認された。

**診断名および考察：**スクレイピーの診断は，病理組織学的所見，PrP<sup>Sc</sup>の検出(免疫染色，ウェスタンブロット)および実験動物への伝達によって行われる。今回の症例については延髄神経核および網様体灰白質における特徴的な空胞形成およびPrP<sup>Sc</sup>の著しい蓄積からスクレイピーと診断された。組織診断名は，延髄灰白質に主座する海綿状変性および免疫組織化学的染色によるPrP<sup>Sc</sup>の検出から，「スクレイピー罹患羊にみられた延髄灰白質の海綿状変性」とされた。本症例はスクレイピーの典型的症例であると考えられた。