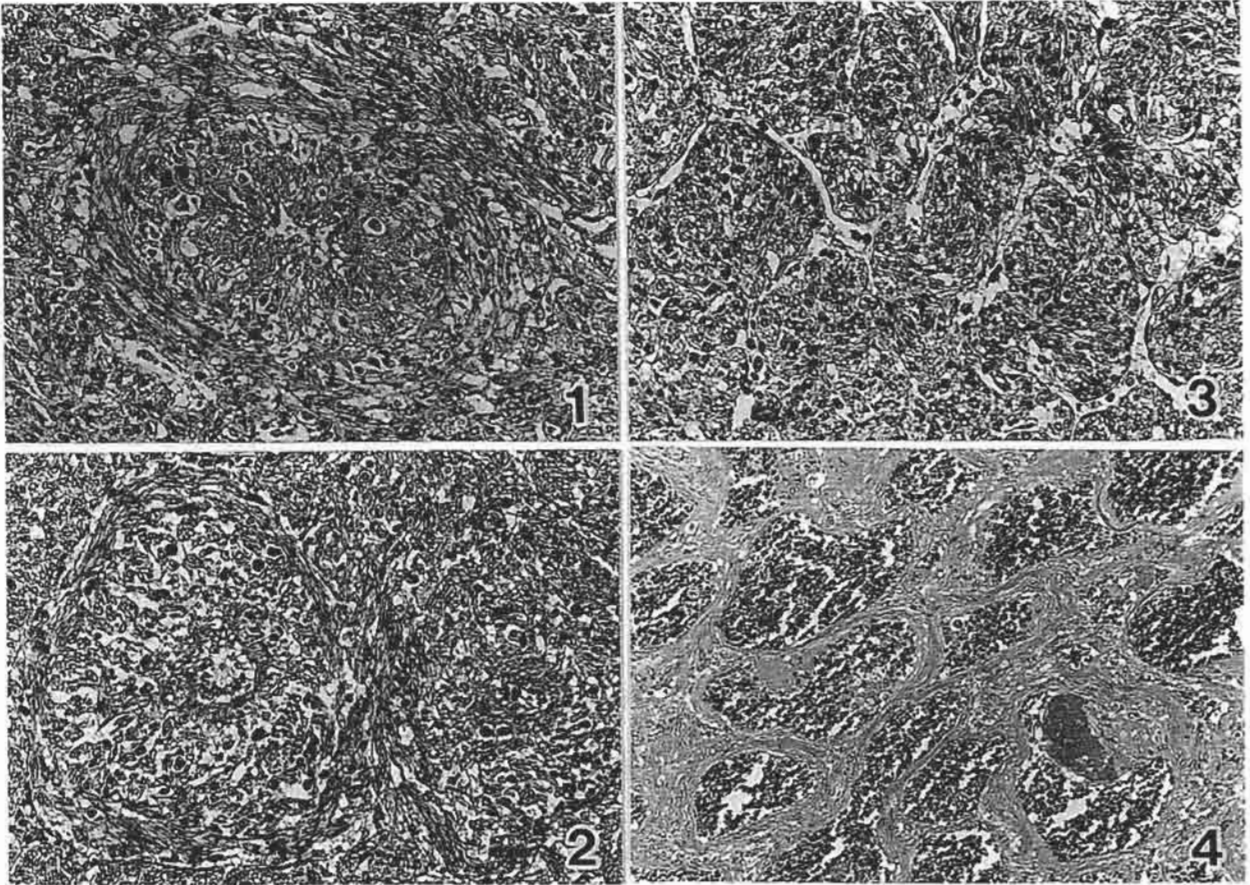


犬の腹腔内腫瘍

株式会社三菱化学安全科学研究所出題 第37回獣医病理学研修会標本No.700



動物：犬，ミニチュアシュナウザー種，雄，4歳。

臨床事項：開業獣医師の元で1年半前から大きな腹腔内腫瘍を検知していたが，腫瘍の増大による衰弱のために安楽殺された。直前の血液生化学検査で著しい正球性低色素性貧血，軽度の白血球増多，尿素窒素・クレアチニン値の上昇およびクレアチニン磷酸酵素値の顕著な上昇が認められた。

剖検所見：体重9.2kg。十二指腸間膜に15×10×7cm大の巨大腫瘍が，空腸回腸間膜の空腸付着部に最大径7cmの3分葉状腫瘍が形成されており，重量はそれぞれ550g，310gであった。腫瘍性腹膜炎による大網との癒着が認められたが，腫瘍と正常組織との境界は明瞭であった。腫瘍の剖面では灰白色線維性充実巣と出血壊死巣が混在しており，十二指腸間膜側の腫瘍内部は大半が壊死に陥り嚢胞状を呈していた。この他，腸間膜静脈内に約2cmに亘る赤色血栓が形成されており，両側腎臓および脾臓には出血性梗塞巣が散見された。

組織所見：好酸性紡錘形細胞の充実性シート状増殖巣，錯綜配列巣，間質血管の豊富な領域等部位によ

って様々な増殖像を呈していた。しかしいずれの部位においても腫瘍構成細胞はよく分化した平滑筋細胞であって，マッソントリクローム染色でフクシン好性を示す細胞質ではPTAH染色で細線維や緻密斑が明瞭に認められた。免疫組織化学染色では，腫瘍細胞はビメンチンおよび α 平滑筋アクチンに陽性を示した。本症例では腫瘍性の平滑筋細胞が間質の静脈と連続して血管壁構成細胞となり，さらにその血管周囲を束状に取り巻く特異な配列像（写真1，HE染色；写真2，マッソントリクローム染色）が随所に認められた。またスリット状あるいはStaghorn型の血管走行がみられる血管周皮腫様配列を示した部分（写真3）や，血液の充満した血管が集簇して海綿状血管腫様を呈した部分（写真4）も認められた。**診断および考察：**腫瘍平滑筋細胞が血管壁を構成する特異な配列様式から，本腫瘍は血管筋腫（Angiomyoma）と診断できる。しかしその腫瘍名では過誤腫的腫瘍と混同され易い。よって，いわゆる血管筋腫とは区別して，発現部位並びに組織形態が明らかとなるよう「血管平滑筋腫（Vascular leiomyoma）」とした。