馬の甲状腺腫瘤

大阪府立大学農学部獣医病理学講座出題　第37回獣医病理学研修会標本No.702

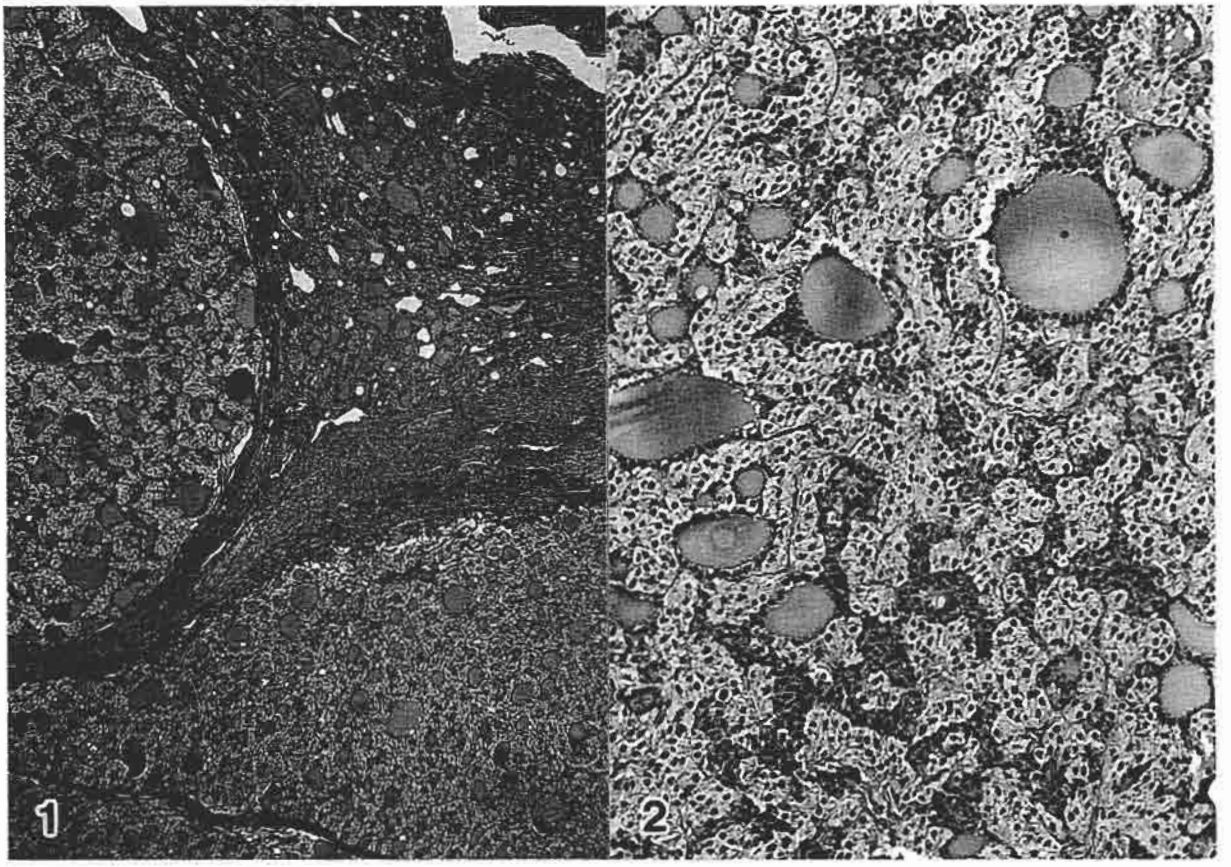

動物：馬，アンダルシア種，雄，14歳。

臨床事項：1994年4月21日，右甲状腺あたりの無痛性腫瘤に気づく。1995年7月6日に本学家畜病院にて摘出手術を受けた。周囲組織との分離は容易であった。なお，内分泌系の異常を示唆する臨床症状はみられていない。その後再発はみられず，健康状態は良好とのことである。

肉眼所見：腫瘤は右甲状腺内に位置し，大きさ5×4×3.5cm。正常甲状腺は圧迫され，萎縮していた。割面は黄白色充実性で，微細なシスト状構造が見られた。

病理組織学的所見：腫瘍は膨張性に増殖し，既存甲状腺組織は圧迫され萎縮し，濾胞の消失が観察された。また，腫瘍組織と正常甲状腺の間は結合組織により明瞭に分離されていた（写真1）。腫瘍組織内には大小様々な大きさの濾胞と，小型円形核と顆粒状細胞質を有する明調細胞のび慢性増殖が濾胞間に認められた（写真2）。濾胞形成細胞は小型円形核と乏しい細胞質を有し，索状に配列する部位も見られた。免疫組織化学的に，抗カルシトニン抗体に対し明調細胞は強陽性，濾胞形成細胞は陰性であった。一方，抗サイログロブリンに対しては，濾胞形成細胞およびコロイドは陽性に反応したが，明調細胞は陰性であった。電顕的に，明調細胞の細胞質には限界膜に包まれた直径200nm前後の分泌顆粒が多数見られた。濾胞上皮細胞は微絨毛，細胞間接着装置および発達した粗面小胞体を持ち，分泌顆粒は認められなかった。

考察および病理組織診断：本腫瘍は濾胞上皮細胞とC細胞の腫瘍性増殖から成り，これら細胞は免疫組織学的並びに電顕的に確認された。このような像を示すヒトの甲状腺腫瘍はFollicular-parafollicular cell carcinoma, Mixed medullary-follicular carcinoma, Intermediate carcinomaとして報告されている。また，牛のC細胞腫瘍であるUltimobranchial tumorでは，しばしば濾胞形成が認められ，複雑な組織像を示すとされる。このような甲状腺腫瘍の由来として，濾胞上皮およびC細胞双方への分化能を持つ幹細胞が考えられている。本腫瘍は濾胞上皮とC細胞の明らかな増殖を認め，臨床的・病理組織学的に悪性所見がないことから，「馬の髄様・濾胞性甲状腺腺腫」と診断された。