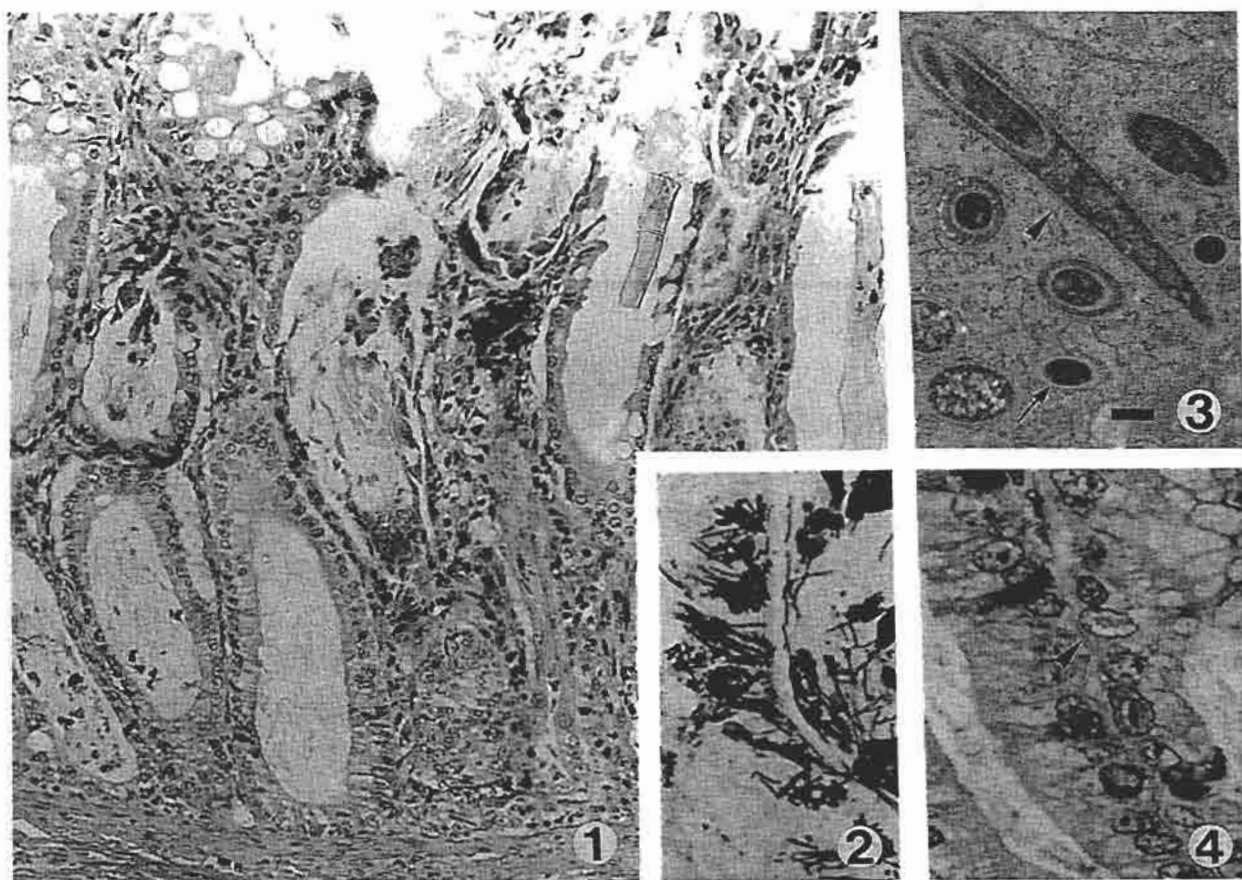


# 猫の盲腸

麻布大学獣医学部病理学第一講座出題 第38回獣医病理学研修会標本No.718



動物：猫，雌，約1ヵ月齢。

臨床的事項：本例は捨て猫で、発育遅延、歩行異常、水様下痢を呈して斃死した同腹の1頭とともに飼育されていた。本例にも軽度の発育遅延、水様下痢、沈鬱が観察され、安楽死後、剖検された。

剖検所見：栄養状態不良で、軽度脱水し、胸腺も萎縮していた。腸漿膜面に軽度の充血がみられたが、粘膜面にはほとんど変化がなく、他臓器にも著変がなかった。先に斃死した子猫では結腸漿膜面の充血が目立ったが、2例ともほぼ同様所見であった。

組織学的所見：盲腸では、粘膜上皮細胞の限局性壊死、剝離、腸陰窩拡張および陰窩内への好中球の浸潤がみられ(図1)、同部粘膜上皮細胞の胞体内には束をなすフィラメント状の桿菌が観察された。

この菌には、フィラメント状の栄養型と、棍棒状の芽胞型がみられ、弱好塩基性、PAS陽性で、ギムザ染色で青色、Warthin-Starry染色(図2)で黒色に染色された。抗ラットTyzzer菌(RT株)マウス血清を用いた免疫染色で、菌体は陽性を示した。電顕的に栄養型菌体の直径は350~400nm、細胞壁の

厚さは約25nmで、菌体周囲に直径約10nmの周毛性鞭毛が観察された(図3、栄養型：矢印、芽胞：矢頭、バーは500nm)。

腸陰窩上皮細胞の変性、壊死および好酸性核内封入体の形成(図4)を特徴とする病変もみられた。

盲腸の凍結材料を用いたRT-PCRでは、Tyzzer菌に特異的な16SrRNAの196bpの部分が増幅された。

盲腸以外では、空回腸の絨毛の高度萎縮、腸陰窩拡張、粘膜上皮細胞変性、壊死、および好酸性核内封入体形成、骨髓有核細胞の高度減少、胸腺およびリンパ節のリンパ球の軽度の減少などがみられた。

考察：Tyzzer病は、実験動物、家畜、野生動物に発生し、猫でも数例の発生報告がある。本菌の感染成立にはenhancing factorが関連するといわれているが、本例でもパルボウイルス感染による免疫能低下が誘因になったものと思われる。

診断：ネコパルボウイルス及びTyzzer菌の混合感染による陰窩壊死を伴った盲腸炎。