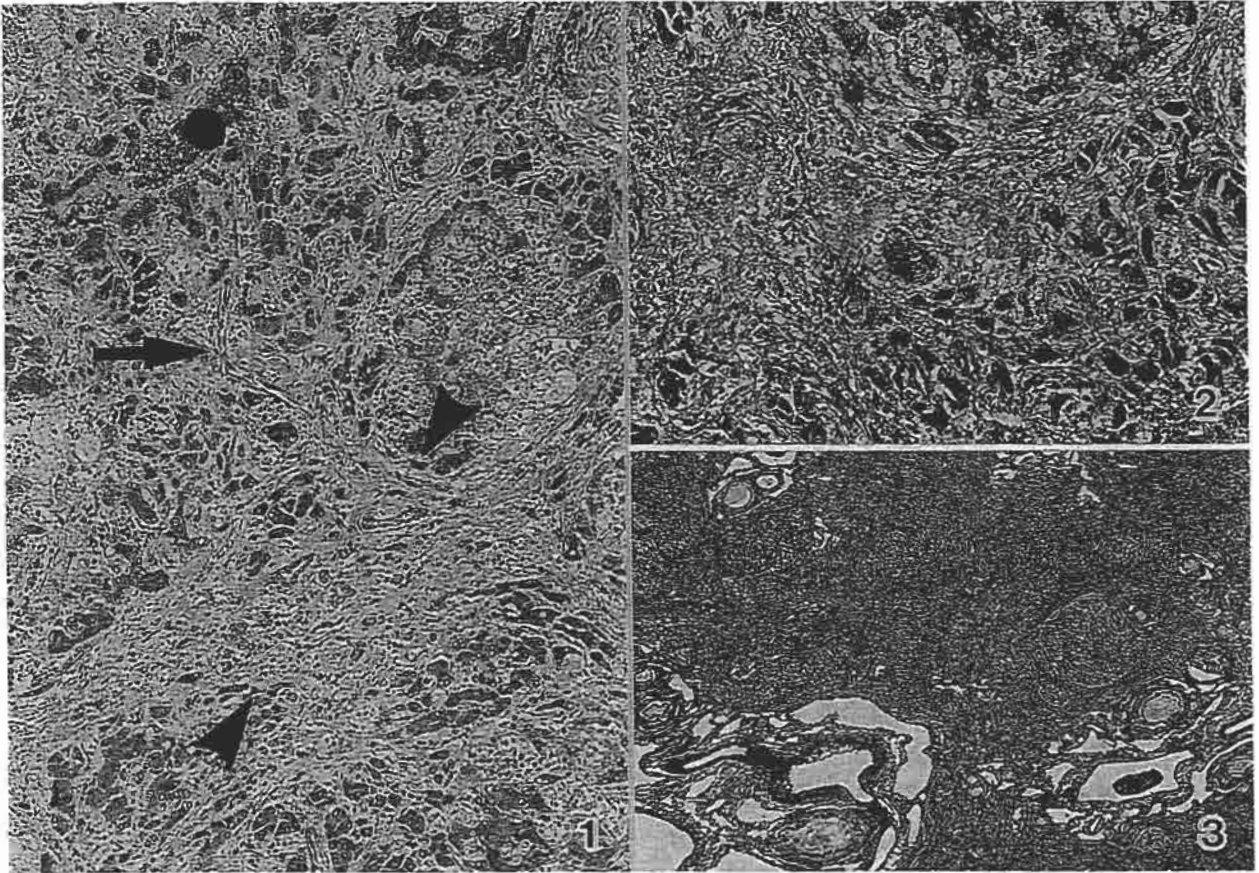


犬の肝臓

北海道大学大学院獣医学研究科比較病理学教室出題 第38回獣医病理学研修会標本No.720



動物：犬，イングリッシュ・スプリンガー・スパニエル種，雄，8ヶ月齢。

臨床事項：6ヶ月齢時に腹囲膨満，肝臓の萎縮と腹水（無色透明希薄，比重1.010）の貯留を認め対症療法を行ったが，2ヶ月後に死亡した。

肉眼所見：いずれの肝葉も硬度を増し萎縮していた。全肝葉の横隔面被膜下には径1～20mm大に至る黄色結節がびまん性に密発し，横隔面は粗大顆粒状となっていた。一方臓側面は被膜が一様に肥厚し滑沢であった。門脈は高度に拡張し，腎臓近傍の腸間膜には後天性門脈体循環吻合が認められた。

組織所見：標本の横隔面側から中央部には門脈域を中心に線維化が生じ，これに随伴して門脈枝末端である小葉間静脈の消失ならびに細胆管と細動脈の増生が所見され，これらの細動脈はときおり中心静脈に向けて伸展していた（写真1，矢頭：門脈域，矢：細動脈，黒丸：中心静脈，HE，×150）。線維化は門脈域から周囲に拡がりクモの巣状または傍細胞性の線維化もしばしば認められた（写真2，マッソントリクローム(MT)，×120）。これらの線維化と実質の脱落

は臓側面に近づくにつれてより顕著となり，著しく拡張した肝内門脈枝主幹が認められた。肝細胞は萎縮，変性や肥大といった変化を示したが，線維性隔壁をもつ再生結節は散見されるに過ぎず（写真3，MT，×12），炎症性細胞の浸潤はごく軽度であった。

診断ならびに考察：本例の特徴は線維化の分布であり，門脈域の線維化によって門脈枝末端が消失し，類洞への血流が障害された結果，肝内門脈枝主幹の拡張が生じたものと考察した。再生結節が少数しか認められず，また線維化が不均等に生じ門部に重度に見られたことから，本例は再生性ならびに進行性の性格をもつ一般的肝硬変とは区別され，肝線維症の範疇に入るものと判断された。本例には薬物中毒の証拠はなく，また肝臓内銅濃度は正常範囲であり，原因究明には至らなかった。以上から，組織学的診断は「若齢犬にみられた肝線維症，原因不明」とした。本例は犬の特発性肝線維症の一つである門脈域周囲線維化型の重度例に相当すると理解したが，これまで本例のような重度例の報告はないため，疾患名は「犬の特発性肝線維症を疑う」とした。