犬の肺

日本獣医畜産大学獣医病理学教室出題　第39回獣医病理学研修会標本No.743

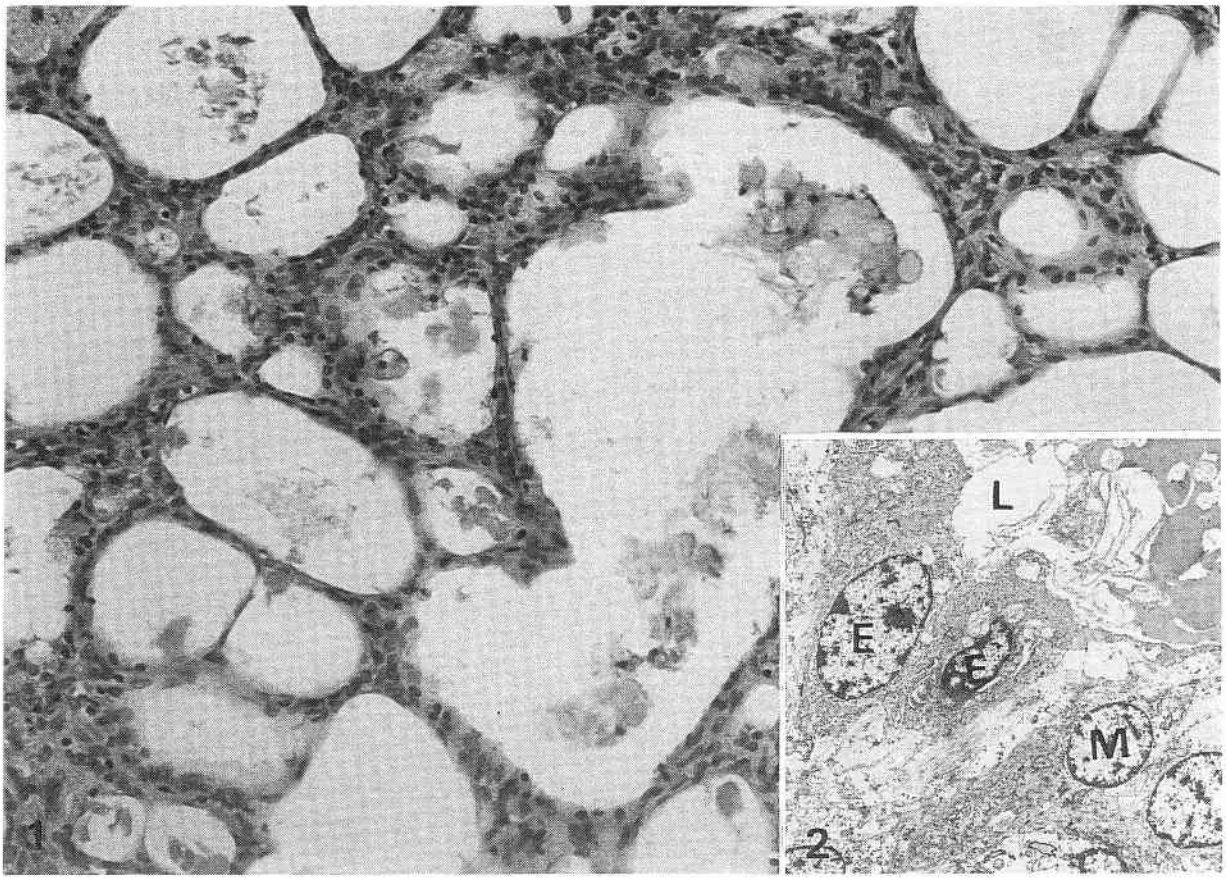

動物：犬，雑種，雄，10歳。

臨床事項：前立腺腫大と左後肢跛行を主訴に来院。Ｘ線およびＣＴ検査で左肺後葉に十円硬貨大の腫瘤が確認されたため，左肺後葉全摘出術を実施した。本個体は現在も生存している。

肉眼所見：径２cm大，球形で白色光沢を有する弾力性腫瘤が肺胸膜下に認められた。腫瘤の割面は白色均一で，周囲実質との境界は明瞭であった。周囲実質は腫瘤により軽度の圧迫を受け，暗赤色を呈していた。

組織所見：腫瘤は多発した不揃いの微小嚢胞と，間質（嚢胞間）の紡錘形細胞および少量の膠原線維から構成されていた（写真１，ＨＥ，×900）。多くの嚢胞内には脂質に富む物質の貯留がみられ，しばしばそれらを貪食するマクロファージの浸潤を認めた。免疫染色では，腔を内張りする一層の小型細胞がサイトケラチン陽性を示し，間質の多くの紡錘形細胞はビメンチン陽性で，ごく少数は平滑筋アクチンにも陽性であった。電顕検索では，腔内張り細胞の細胞質内に層板小体と腔内へのその放出像が観察された（写真２，×2500：Ｌ，内腔；Ｅ，２型肺胞上皮；Ｍ，間葉系細胞）。これらの細胞は間質側に基底膜を形成していた。間質の間葉系細胞は粗面小胞体やミトコンドリアに富み，しばしばデスモゾーム様構造により隣接細胞と接着していた。腫瘤以外の肺実質では気管支軟骨の低形成がみられた。

診断および考察：腫瘤内には肺組織と類似した構築が認められるものの，気管支形成が全く無いこと，嚢胞腔の大小不同，間質の脈管が極めて少ないことなどは組織の形成異常ないし混合異常とみなされる。嚢胞内脂質は，２型肺胞上皮から分泌された界面活性物質が排泄路を失い異常蓄積したものと思われる。病変は局所における組織過剰をともなう一種の組織奇形と解釈し，『肺過誤腫』と診断した。