イヌの下唇皮膚と下顎リンパ節

（社）北里研究所家畜衛生研究所・北里大学獣医病理学教室出題　第39回獣医病理学研修会
標本 No. 746

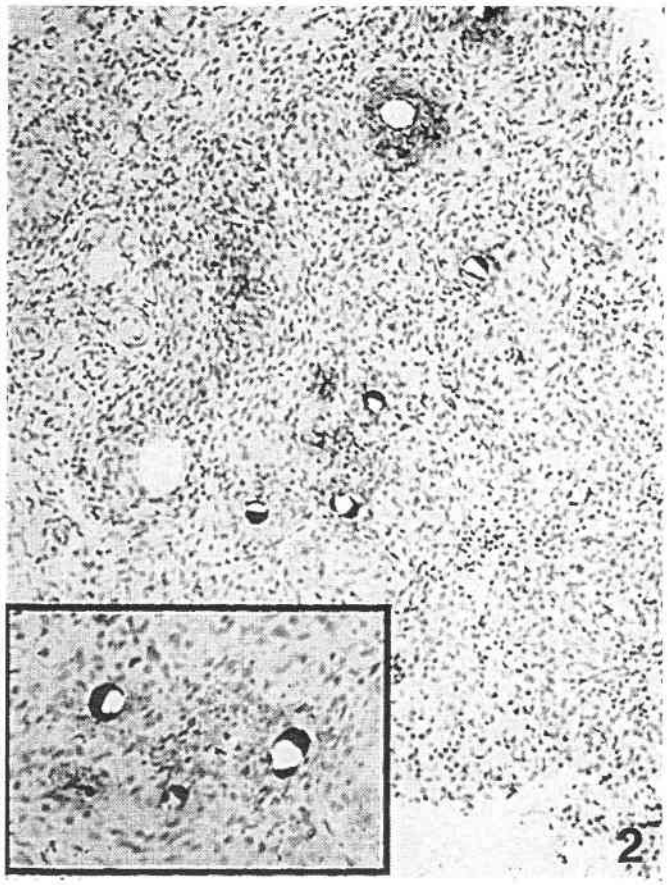

動物：犬，土佐犬，雄，2.5ヶ月齢。

臨床事項：97年4月15日，口唇領域および顎下腺の腫大を主訴として来院。膿皮症が疑われ抗生物質，ステロイドを投与したところ，21日には症状は軽減した。しかし25日再来院時には元気消失し，全身の浮腫が著明で，顔面部は脱毛，肥厚，滲出液の漏出が認められた。28日に一般状態は好転したものの，皮膚病変は治癒せず，5月27日に安楽殺し，病理解剖を行った。

肉眼所見：左右上・下唇広範囲の皮膚が地図状に脱落潰瘍化し，赤色調あるいは化膿性黄色調であった。四肢の趾間部にも円形ないし楕円形状の同様な病変を形成していた。

組織所見：口唇部皮膚真皮領域には大小の肉芽腫と細胞浸潤が著しく，一部表皮の潰瘍も認められた。肉芽腫は好酸性の淡明な細胞質と紡錘形から楕円形の核を持つ類上皮細胞と，細胞内外に存在する空胞から構成されていた（写真1）。空胞には時折，若干の細胞成分や体毛を容れていた。肉芽腫周囲にはマクロファージ，リンパ球，形質細胞のび慢性浸潤と線維性結合組織の増生が認められた。下顎リンパ節や体表諸処のリンパ節にも皮膚と同様に類上皮細胞から成る肉芽腫がリンパ洞内に形成され，肺胞中隔にも肉芽腫が認められた。皮膚，リンパ節病巣内肉芽腫の空胞や類上皮細胞内にはSudan III染色陽性の脂質の存在が指摘された（写真2）。リンパ洞内にも脂質を大量に含んだマクロファージが多数出現していた。なお，空胞や肉芽腫はPAS反応，グロコット染色，チールニールセン染色が陰性であり，細菌，真菌，および原虫の存在は確認できなかった。また電顕的にも病原体は確認されなかった。

診断および考察：診断名は「若年性無菌性肉芽腫性皮膚炎ならびにリンパ節炎」とした。本疾患は成書でもその存在が明らかにされており，若齢犬に発生する皮膚あるいは皮下脂肪組織における肉芽腫性炎とリンパ節炎がその特徴である。原因については免疫機能不全や遺伝性疾患の可能性が指摘されているが，明らかにされていない。本症例において観察された種々の組織像は脂質の関与を窺わせる面もあり，今後本疾患に対し再検討の必要性を提示するに留まった。