犬の皮下腫瘤

東京農工大学農学部家畜病理学教室出題　第39回獣医病理学研修会標本 No. 747

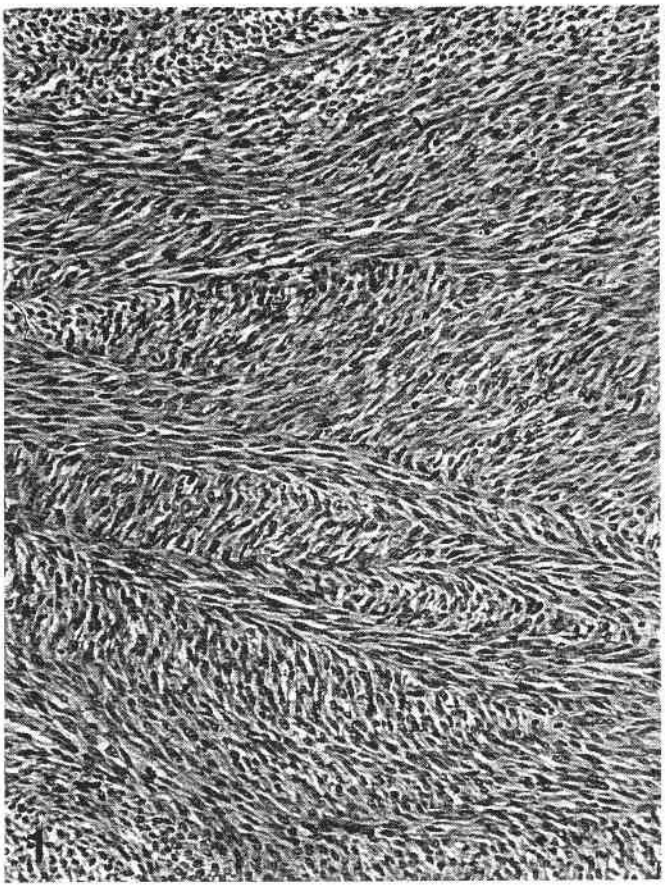

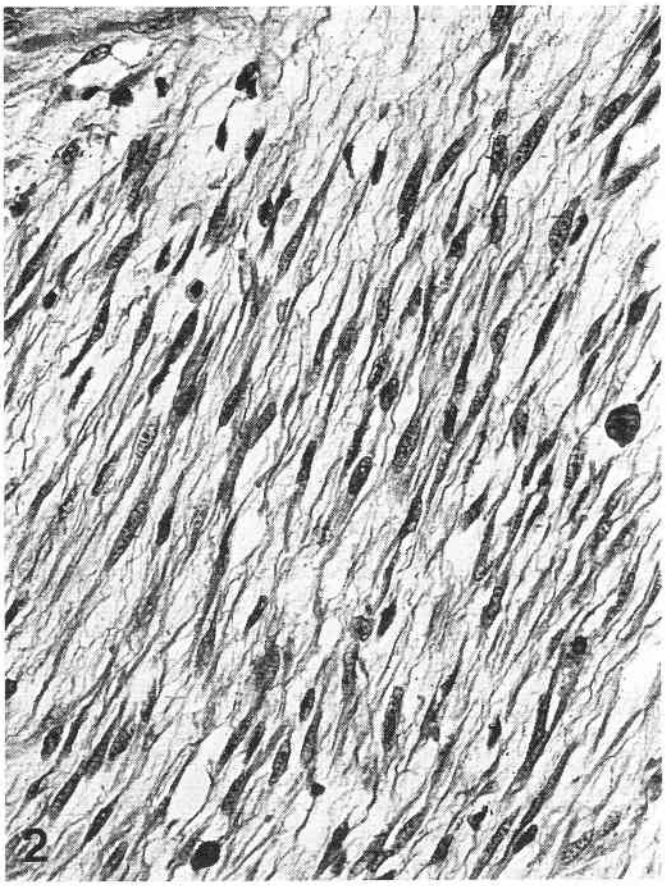

動物：犬，コリー種，雌，10歳。

臨床事項：会陰部および右側後大腿部の腫脹を主訴に来院。触診にて同部皮下に中等度の硬さを有する腫瘤（15×10×5 cm）が認められ，1週間後に側方からの会陰切開術により摘出が実施された。皮下に形成されていた腫瘤の大部分は切除されたが，筋間および筋肉内にも浸潤しており，腫瘤の完全な切除は不可能であった。術後2週間で患部皮下に新たな結節性病変が認められ，8週間後には初診時よりもはるかに大きな腫瘤を形成するに至ったため，飼い主の希望で安楽死処置された。

肉眼所見：会陰部と右側大腿部皮下に縦25×横11 cmにわたって径数mm～4 cmの腫瘍性結節が密集していた。結節の割面は白色ないし黄白色・充実性で，大型結節の内部には壊死・出血部もみられた。これらの結節形成は，皮下組織のみならず筋間および筋肉内にも認められた。

組織所見：好酸性の胞体を有する長紡錘形の腫瘍細胞が密な細胞索を形成し，これらがほぼ直角方向に交錯するため腫瘍細胞束の縦断面と横断面とが入り乱れて交互に観察された（写真1）。腫瘍細胞の胞体境界は明瞭で，両端が丸みを帯びた棍棒状の核と細線維状の細胞質を有していた。細胞の多形性はほとんど認められなかったが，核分裂像は高頻度に見いだされた。所により核の柵状配列も観察された。リンタングステン酸ヘマトキシリン染色ならびにマッソントリクローム染色（写真2）で，細胞質内の細線維が明瞭に染め出された。鍍銀染色では間質に好銀線維がよく発達し，腫瘍細胞束の横断面においては個々の腫瘍細胞を取り囲んで区画するような密な網状構造を形成していた。また，膠原線維の多い部分や粘液腫様を呈する部分も存在していた。免疫組織化学的検索では腫瘍細胞はデスミンおよびα-平滑筋アクチン陽性を示した。

考察および診断：類似した細胞形態を示す腫瘍として平滑筋肉腫，線維肉腫，悪性神経鞘腫，滑膜肉腫などがあげられる。本例では腫瘍細胞束の直交パターン，鍍銀法におけるすだれ紋理，細胞質内の細線維，免疫組織化学的検索結果などから，平滑筋肉腫と診断された。