ラットの腎臓

㈱三菱化学安全科学研究所出題　第39回獣医病理学研修会標本 No. 756

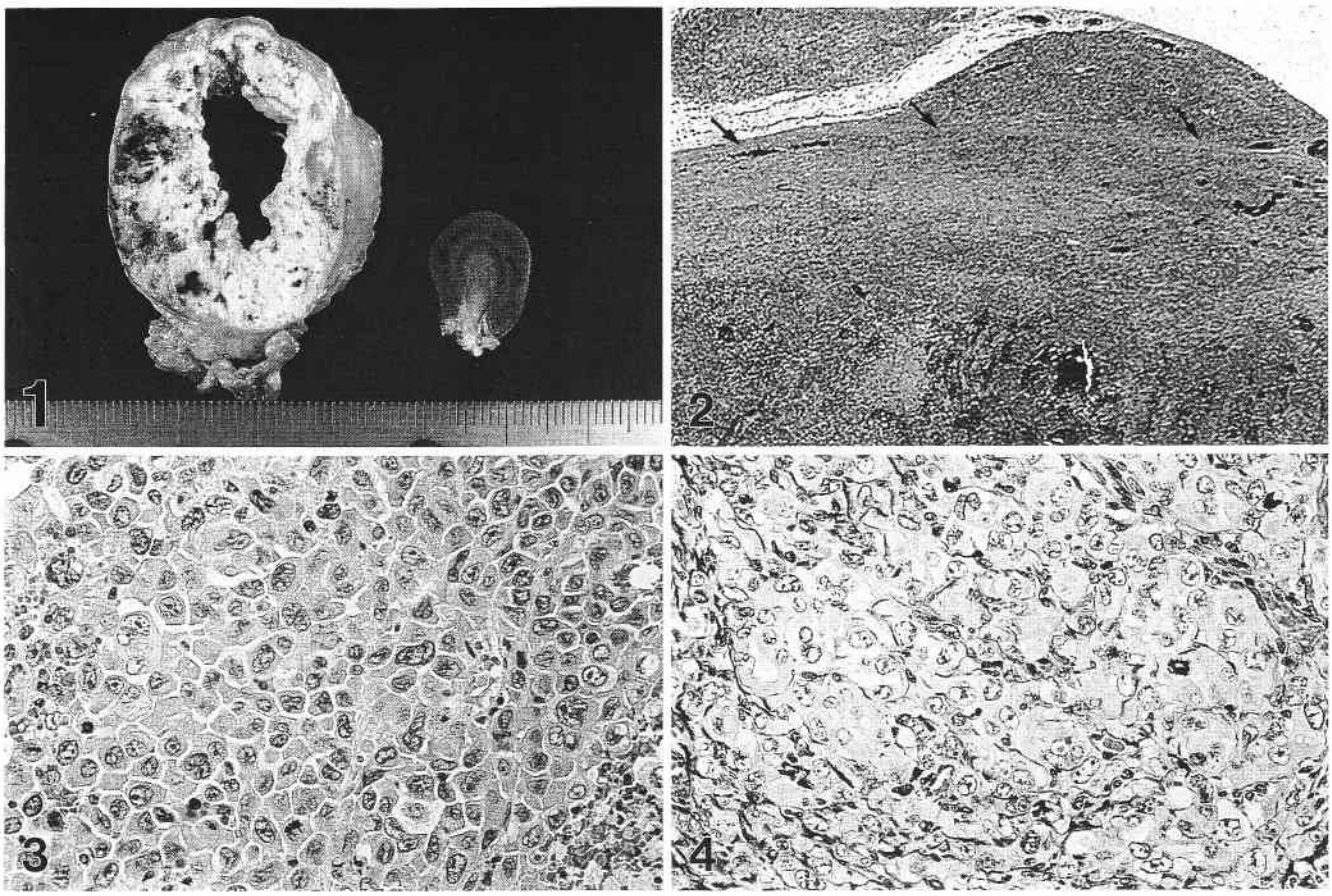

動物：ラット，Crj：CD（SD），雄，109週齢。

臨床事項：発癌性試験の対照群に用いられた1例で，計画解剖直前に死亡した。93週齢頃から体重が徐々に減少し，103週齢時からは腹腔内に腫瘤が触知されていた。

剖検所見：死亡時体重486 g。左腎が7×4.5×3 cm大の腫瘤塊となり（写真1—左，横断面。写真1—右は同一週齢雄ラットの正常な腎横断面），割面は海綿状で血様汚穢液が多量に流出した。右腎には著変なし。血様の胸，腹水がともに大量貯留。腹腔および胸腔内臓器の漿膜面に白色粟粒大結節が多発していた。腸間膜リンパ節の腫大も認められた。

組織学的所見：腫瘤は全周を腎の被膜で覆われ，内部は大半が壊死し空洞を形成しており，被膜（写真2，矢印）に近い側にかろうじて生残部が確認できた。正常腎組織は完全に消失し，時に虚脱した糸球体や萎縮尿細管が増殖した腫瘍組織内に散見された。腫瘍細胞は多くが多角形を呈し，好酸性豊富な細胞質に空胞状の核，明瞭な核小体を有しており，充実性に増殖していた（写真3）。核分裂像は頻繁に認められ，巨細胞化した腫瘍細胞も散見された。これら腫瘍細胞は被膜を越えて外方に浸潤・播種する傾向が強く，心，肺，肝，脾，膵，副腎，十二指腸，腸間膜リンパ節等の実質内にも転移巣が確認された。腫瘍細胞は脂肪染色，PAS反応ともに陰性で，PAM（写真4）あるいは渡辺鍍銀染色では腫瘍細胞の胞巣状増殖が明瞭となった。免疫組織化学的には，抗ヒトcytokeratin（MNF116）モノクローナル抗体に一部の腫瘍細胞が陽性を呈したが，vimentin，desminには反応しなかった。電顕的にはよく発達したmicrovilliや短いdesmosome様構造，時に基底板や細胞膜の指状嵌合が確認でき，腫瘍細胞の近位尿細管上皮由来が示唆された。

診断および考察：腎細胞癌，多形型（Renal cell carcinoma, pleomorphic type）と診断した。本例は胸・腹腔内への播種および多臓器転移が顕著であったことから，中皮腫との鑑別が議論の的となった。しかし，一側の腎が腫瘍によって完全に置換されている点を重要視し，かつ被膜を越えて外方に浸潤していることから腎由来と判断して上記のように診断した。他に腎芽腫の亜型あるいは間葉系悪性腫瘍との意見も出された。