ラットの眼球

（財）日本生物科学研究所出題　第39回獣医病理学研修会標本No.758

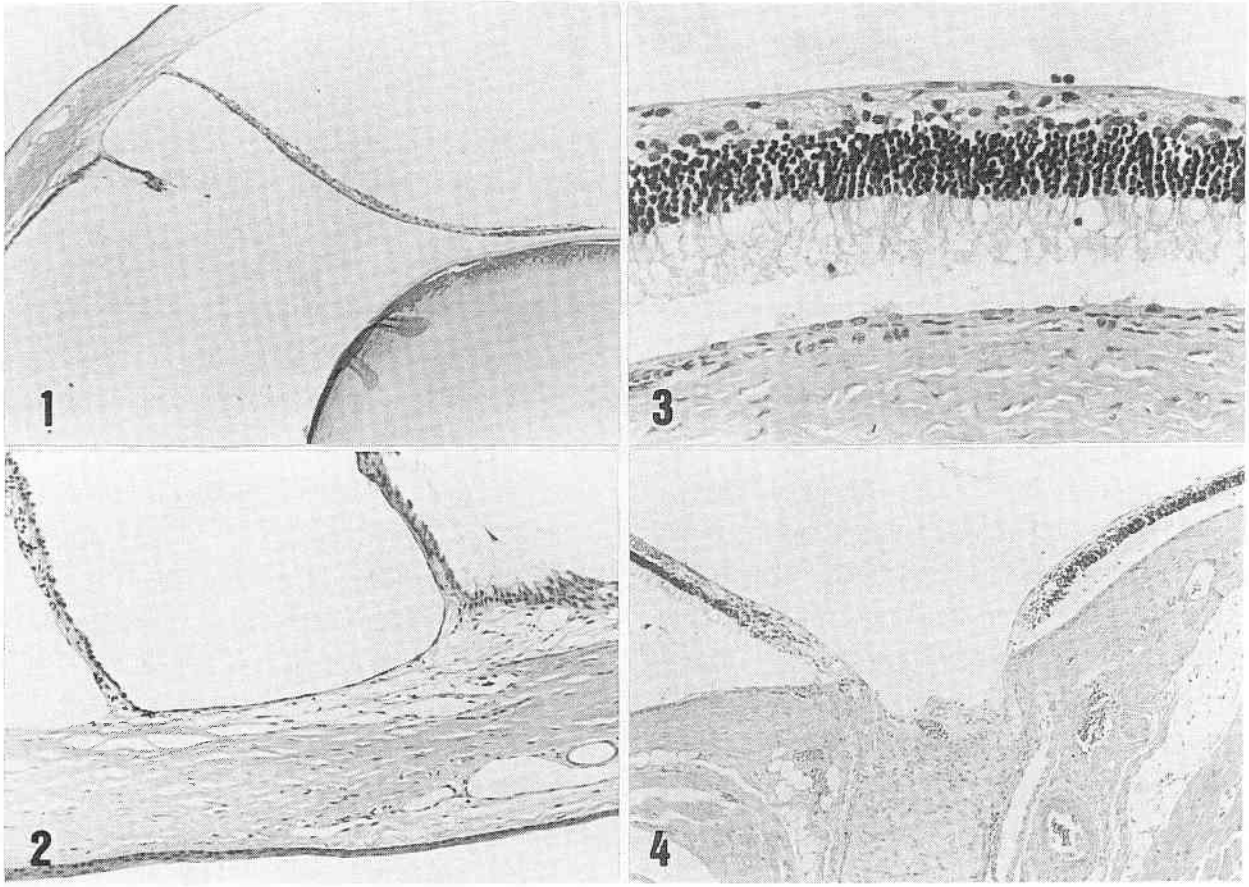

動物：ラット，F344/DuCrj，雄，15週齢。

臨床事項：本症例は，６週齢時に某メーカーに入荷された。馴化飼育中に両側眼球の突出，腫大に気付き，翌週の15週齢時に剖検された。当所には，摘出後ホルマリン・グルタール混合固定液で固定された眼球のみが送付された。

肉眼所見：固定後の肉眼的観察では，両側眼球の腫大，視神経の萎縮が認められたが，角膜，水晶体の混濁はなかった。

組織所見：本症例の眼球は，正常眼球に比べて縦長の卵円形を示し，前房が伸張していた。虹彩は伸張し，根部において角膜内皮と癒着していた（写真１）。虹彩と水晶体との癒着はなかった。前房隅角は，線維柱帯が高位に付着した膜状の虹彩根部によって覆われ，閉塞していた（写真２）。一部の線維柱間隙には硝子様物質が沈着し，狭窄していた。膜状の虹彩根部には色素上皮が残存し，その付着部位に線維成分の増生および炎症性細胞の浸潤はなかった。シュレム管は形成されていたが，内腔が狭窄していた。前毛様体静脈の分枝である房水静脈の分布に異常はなかった（写真２）。毛様体は小型で毛様体突起の発達が悪く，形成異常を示していた（写真１）。網膜は全周性に萎縮していた。特に，網膜内層の萎縮が著明であり，神経節細胞の変性が明かであった（写真３）。一部の網膜にはロゼットが形成されていた。眼球後極部では，視神経乳頭の萎縮および乳頭陥凹が観察された（写真４）。視神経は，萎縮および変性が著明で，神経線維の膨化，空胞変性，線維性グリアの増生が観察された。

診断および考察：本症例は，眼圧は測定していないものの，臨床的な眼球の腫大，突出，前眼房の伸張から眼圧の上昇が推察された。加えて，緑内障の病理組織像としてよく知られている網膜，特に内層の全周性萎縮および視神経乳頭の陥凹形成が観察された。本症例の眼球病変は，虹彩根部の付着による前房隅角の閉塞によって，眼房水の流出経路が遮断されたことによって発生したものと考えられた。前房隅角病変には細胞性反応あるいは線維化といった炎症性変化はなく，毛様体の形成異常および網膜ロゼットの形成所見を考慮すると，この病変は前部ぶどう膜の発生異常に起因したものと考えられた。以上の結果から，「ラットの原発先天緑内障」と診断した。