鶏の肝臓

北海道大学大学院獣医学研究科比較病理学教室出題　第40回獣医病理学研修会標本 No. 773

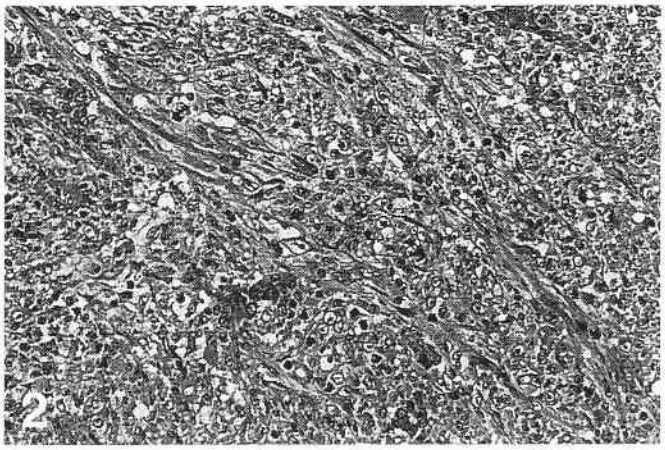

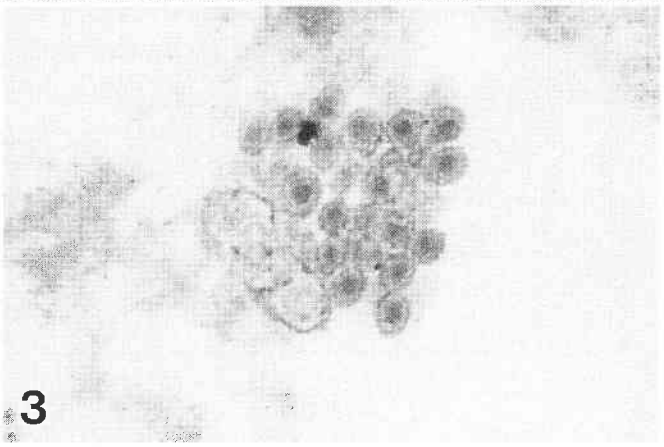

動物：鶏，肉用種（チャンキー種），雌，20-30日齢。

臨床事項：1999年6月北海道の某養鶏場で発育不良を理由に淘汰された。

剖検所見：肝臓に径1.5cmに至る境界明瞭な白色充実性の硬い結節が3個認められた。最大の結節は肝臓左葉壁側面被膜下に軽度に膨隆して存在し，結節表面中央には癌臍が形成されていた。これら肝臓の結節よりも軟らかく小さめで（最大径7mm）透徹感を持つ結節が心臓に3個，左右肺に約20個，膵臓に1個認められた。

組織所見：腫瘤は肝実質内に主座する，細胞境界不明瞭な紡錘形～多角形細胞の腫瘍性束状増殖からなっていた（写真1, HE）。腫瘍細胞の異型性，多形性はいずれも中等度で，大型円形から楕円形の淡明な核と明瞭な核仁を有し，細胞分裂像が頻繁に認められた。腫瘍細胞はときおり中心下静脈壁と連絡して静脈内膜から内腔にかけて増殖していた。心臓，肺，膵臓の結節も概ね同様の組織像を示した。腫瘍組織は膠原線維に乏しく，鍍銀法で好銀線維に取り囲まれる少数の腫瘍細胞群が認められた。腫瘍細胞は免疫組織化学的にvimentin, desmin, α-smooth muscle actin（写真2），α1-antitrypsinと鶏白血病肉腫ウイルス群（ALV）の共通抗原gp85に陽性を示した。また，腫瘍組織には電顕検索により径約100nmのウイルス粒子が認められ（写真3），PCR法によってALV-J亜群のプロウイルスDNAが検出された。

考察および診断：ALV-J亜群は鶏の内在性レトロウイルスと外来性レトロウイルス間で遺伝子組み換えが起こり，1980年代後半出現したもので，肉用鶏のmyeloid leukosisや稀に発生する組織球系腫瘍，未分化間葉系腫瘍の病原体として報告されている。提出標本は肝臓に発生した平滑筋肉腫と考えられ，本例は血管平滑筋を起原とする同腫瘍が多臓器に発生したものと推察された。提出理由は，我が国でのALV-J亜群の蔓延を示唆する一例として，また，本ウイルスが関与する多発性平滑筋肉腫の初発例として興味深く思われたためであった。これらの背景を踏まえ，最終診断名は「ALV-J亜群感染肉用鶏に見られた多発性平滑筋肉腫」とした。