イヌの皮下腫瘤

㈱三菱化学安全科学研究所出題　第40回獣医病理学研修会標本 No. 776

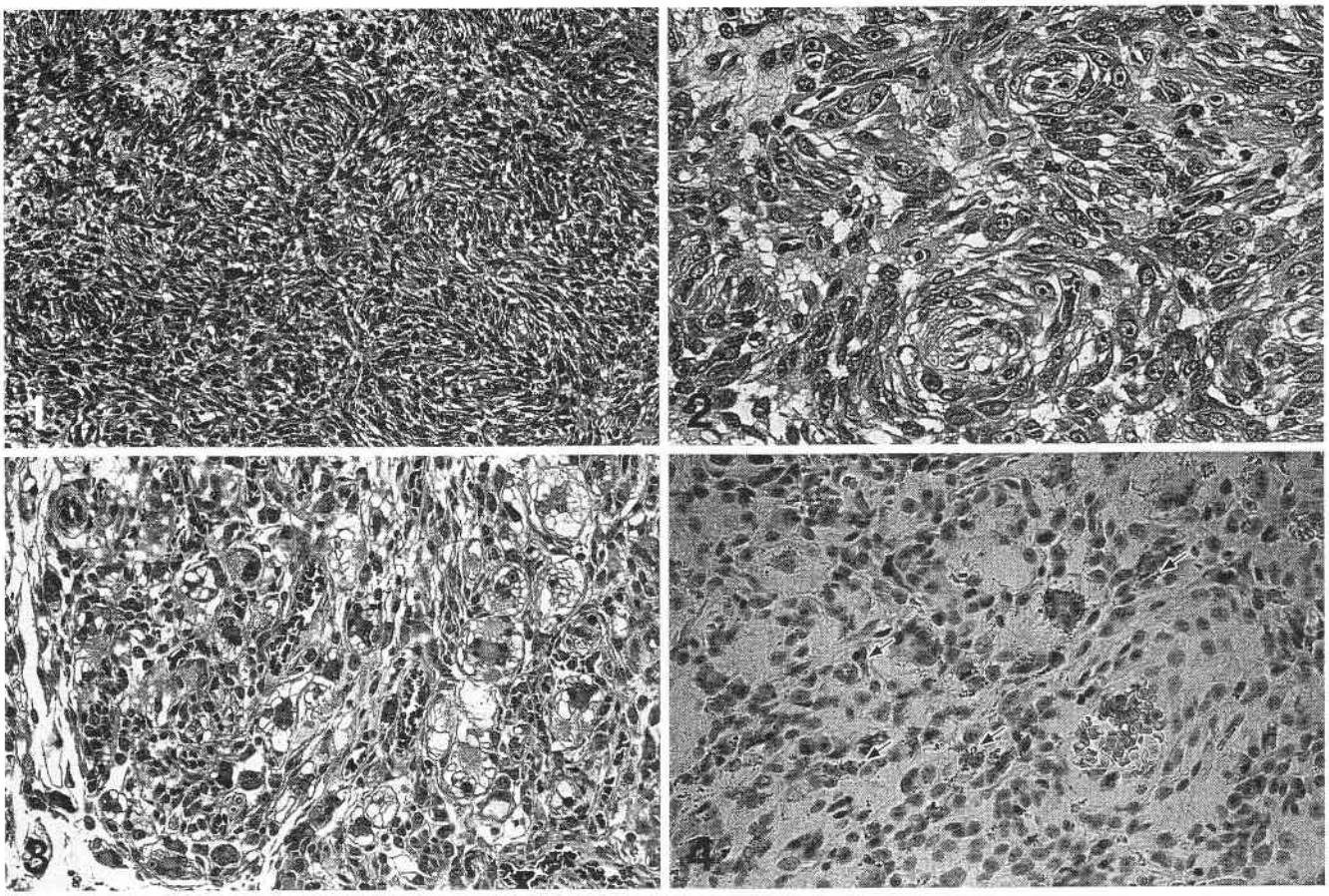

動物：イヌ，チワワ（ロングコート）種，避妊雌，9歳，体重4.3kg。

臨床事項：1998年8月7日，ある開業獣医の元で右腹側部に5cm大の脂肪腫様腫瘤が触知された。同月18日，腫瘤が大きくなり波動感が出てきたため1cm程切皮し内部に貯留しているものを排出した。内部には約2cm大の脂肪腫様塊と黄色膿状物が血液を混じた漿液中に分散浮遊していた。これらの排出物がホルマリン材料として当所に送付された。患犬は現在も存命しており，経過観察を続けている。

肉眼所見：ホルマリン固定後の肉眼検査では灰白色脂肪壊死様塊と白色脂肪腫様塊および出血巣を伴った脂肪組織の3つの塊に区別された。

組織学的所見：いわゆるイヌの血管周皮腫様組織（写真1，HE染色；写真2，写真1の拡大），frolet-like型多核巨細胞の目立つ粘液腫様組織（写真3，HE染色）および絞扼壊死組織に分かれ，これらが皮下腫瘤として互いにどのように連絡していたかは判読不可能であった。血管周皮腫様組織では紡錘形の腫瘍細胞が毛細血管外膜に密着するように増殖しており（写真2），核分裂像も認められた。粘液腫様組織では多核巨細胞内に大型空胞が多数形成されていた（写真3）が，粘液染色陽性を示す空胞もあることから，変性によって形成されたものと判断した。両組織とも周皮細胞様の腫瘍細胞はoil red O染色陽性の微細な脂肪空胞を有していた（写真4，矢印）。また鍍銀染色を施すと，非常に繊細な好銀線維が個々の腫瘍細胞を細かく取り囲んでいる像が明瞭となった。免疫組織化学的にはvimentin，S-100蛋白，lysozyme，NFはいずれも反応せず，α平滑筋actinのみが血管壁で陽性を示した。腫瘍細胞の電顕検査では，細胞内小器官の発達は悪く，小型脂肪滴のほかには特筆すべき所見は認められなかった。

診断および考察：脂肪染色陽性所見および特徴的な好銀線維の取り囲み像から，脂肪細胞由来の悪性腫瘍で，イヌの血管周皮腫様配列を示す症例との診断を提示した。しかし，いわゆるイヌの血管周皮腫との意見がフロアから多数寄せられ，最終的に「脂肪肉腫様構造を含むイヌの血管周皮腫」という診断に納めた。今後新たな知見を加え再度報告したい。