ラットの腹腔内腫瘤

㈱三菱化学安全科学研究所出題　第41回獣医病理学研修会標本 No. 793

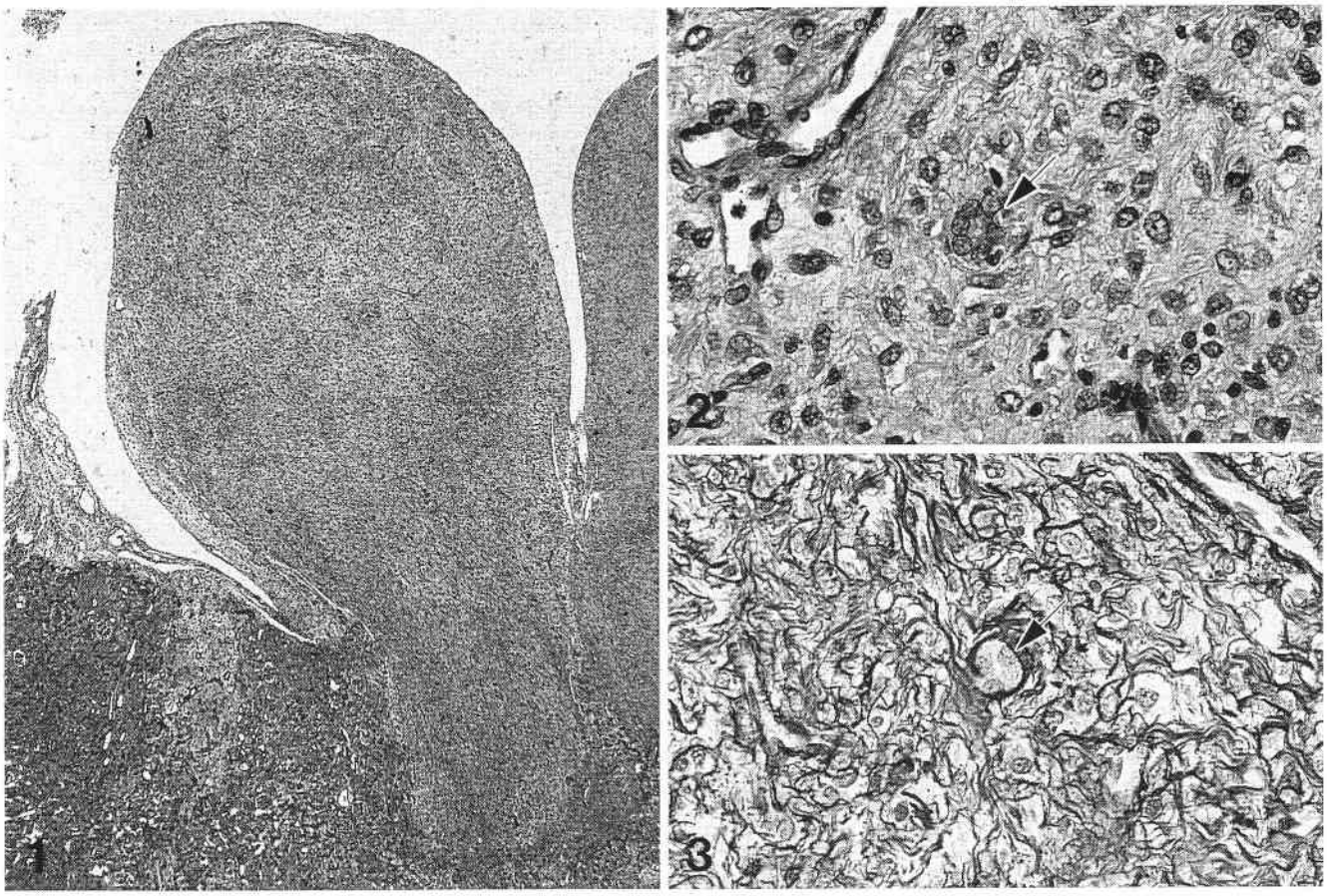

動物：ラット（F 344/DuCrj），雌，32週齢

臨床事項：症例は27週齢時に両側卵巣を摘出したのち，注射用水を1日1回の頻度で強制経口投与した動物で，32週齢時に死亡した。

肉眼所見：腹腔内に2×3×4 cm大の脂肪腫様軟腫瘤が認められた。腫瘤の一部に右側腎臓の表面がわずかに確認され，この部分から腫瘤本体とは別に径5 mmおよび8 mm大の白色，有茎性の硬い結節が房状に突出していた。腫瘤割面は白色～黄白色の充実部と血様内容を含んだ嚢状構造および壊死巣が混在していた。右側腎臓と腫瘤との境界は不明瞭であった。

組織所見：腫瘤の大部分は小型紡錘形細胞の増殖を主体とする脂肪肉腫様の構造が占め，時に紡錘形細胞が血管網の外側で島状または渦巻状に増殖する血管周皮腫様の構造や筋肉系由来を思わせる好酸性で豊富な胞体を持つ大型多角形細胞の増殖巣も認められた。しかし，本症例で特に注目したのは腎臓の表面から房状に突出した有茎性の結節である（写真1，HE染色，×20）。この部分では類円形核を持つ胞体の乏しい細胞あるいは星芒状の細胞が膠原線維の増生を伴って増殖していた。これに混じって小型腺管構造（写真2，矢印，HE染色，×400）が散在性に認められ，その多くは周囲を好銀線維が取り巻いていた（写真3，矢印，渡辺鍍銀染色，×400）。

考察および診断：腎臓の間葉系細胞由来の腫瘍病巣が臓器本来の枠組みを越えて増大する場合，腫瘍細胞が既存の尿細管を伴って有茎性，房状に増殖することはない。このことから結節内で増殖する細胞には上皮性腺管（尿細管）を形成する性格（metanephric blastemaの性格）があると考えられる。本腫瘤は間葉系細胞由来の肉腫様構造が大部分を占めたことを考慮してNephroblastoma with predominant mesenchymal tumor componentsと診断した。しかし，ラットでみられる一般的な腎芽腫の組織像ではないこと，およびラットでは種特有のRenal mesenchymal tumorの分類があることから，これに含まれる腫瘍ではないかとの意見があった。