イヌの椎体

大阪府立大学農学生命科学研究科獣医病理学講座出題　第41回獣医病理学研修会標本 No. 801

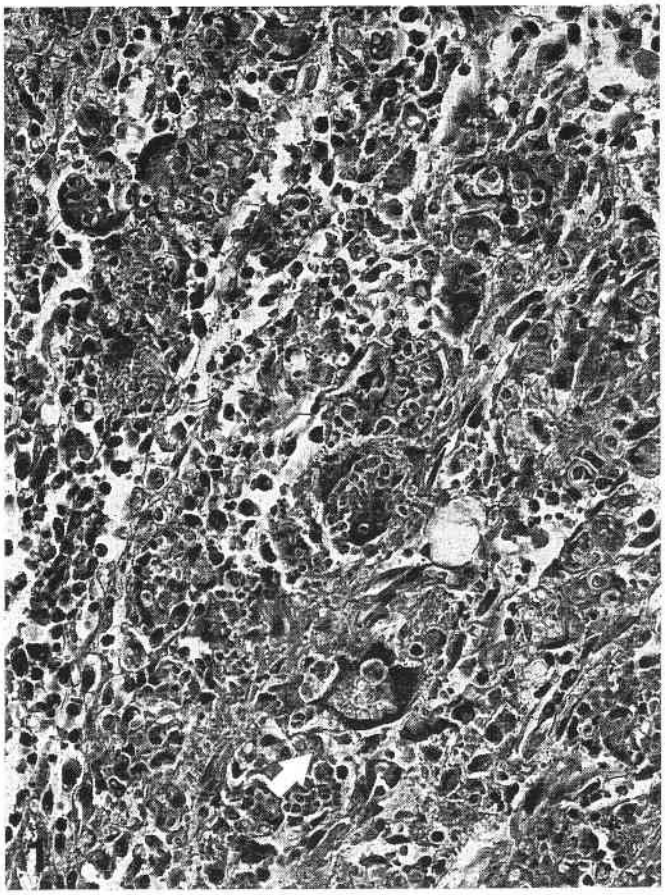

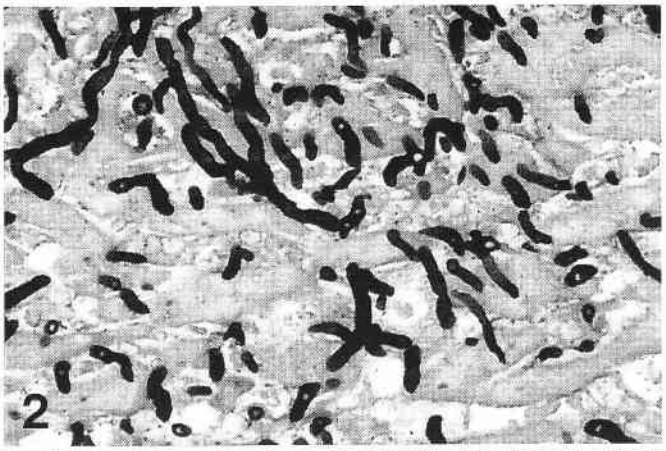

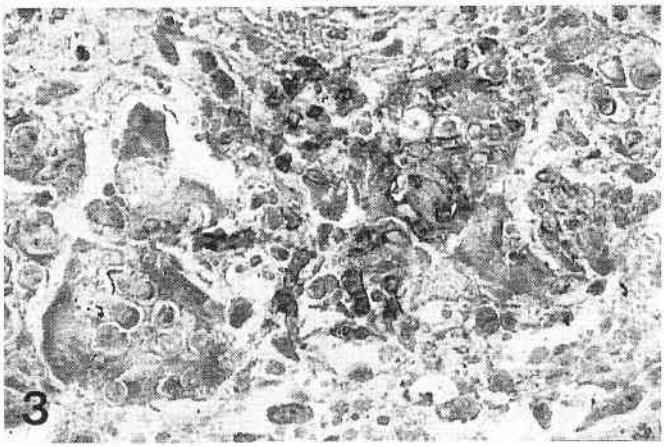

動物：イヌ（柴），雄，4歳4カ月齢，体重6.8 kg。

臨床事項：1999年7月に疼痛を主訴に某動物病院へ上診。発熱，軽度の白血球上昇および前立腺肥大が認められた。その後，後肢歩行困難となり再来院。頸部～胸部X線検査では，第3-4胸椎間に腫瘤の存在が疑われた。初診より20日後に死亡した。

剖検所見：①第3胸椎に主座する3.5 × 4.0 × 2.0 cmの腫瘤形成。腫瘤割面は，灰白色の微小結節が密発し，脊髄腔を圧迫。②リンパ節腫大（腋窩，浅頸，縦隔，膵門，腸間膜，大動脈腰）および内臓諸臓器（腎，膵，脾，前立腺，甲状腺，心）に白色斑あるいは結節が散在。

組織所見：病変は，マクロファージ・形質細胞浸潤を主体とする肉芽腫性炎症からなり，広範な壊死を伴っていた。病変部には多数の真菌が観察され，胞体内に菌体を貪食した異物巨細胞を認めた（写真1 HE染色）。真菌は仮性菌糸および菌糸がHE染色で淡染し，PAS染色では類円形の厚膜胞子が強陽性であった。グロコット染色では，ウィンナーソーセージ様のくびれのある約3 μmの仮性菌糸ないし菌糸が確認された（写真2）。*Candida albicans* 抗体を用いた免疫染色では，菌糸および厚膜胞子ともに陽性を示した（写真3）。さらに骨髄内や椎体周囲のリンパ管あるいは静脈内にも真菌の増殖した病変が見られた。これらの肉芽腫性病変は脊髄腔を圧迫しており，その部分の脊髄には実質の粗鬆化と軸索変性が観察された。その他の臓器およびリンパ節にも同様の肉芽腫性病変が観察され，*Candida albicans* 抗体陽性の真菌を認めた。

診断と考察：以上の所見から「イヌのカンジダ性椎骨炎（全身性カンジダ症）」と診断された。イヌのカンジダ症は，パルボウイルス感染による免疫能の低下や，加齢に伴う全身状態の悪化などに起因して，消化管，肺，肝，腎，脳や皮膚に病変を形成することが報告されている。本症例における椎骨病変を含む全身性カンジダ症の感染要因および初期感染部位は不明であるが，病変の分布から，血行性・リンパ行性に全身性へ波及したものと考えられる。