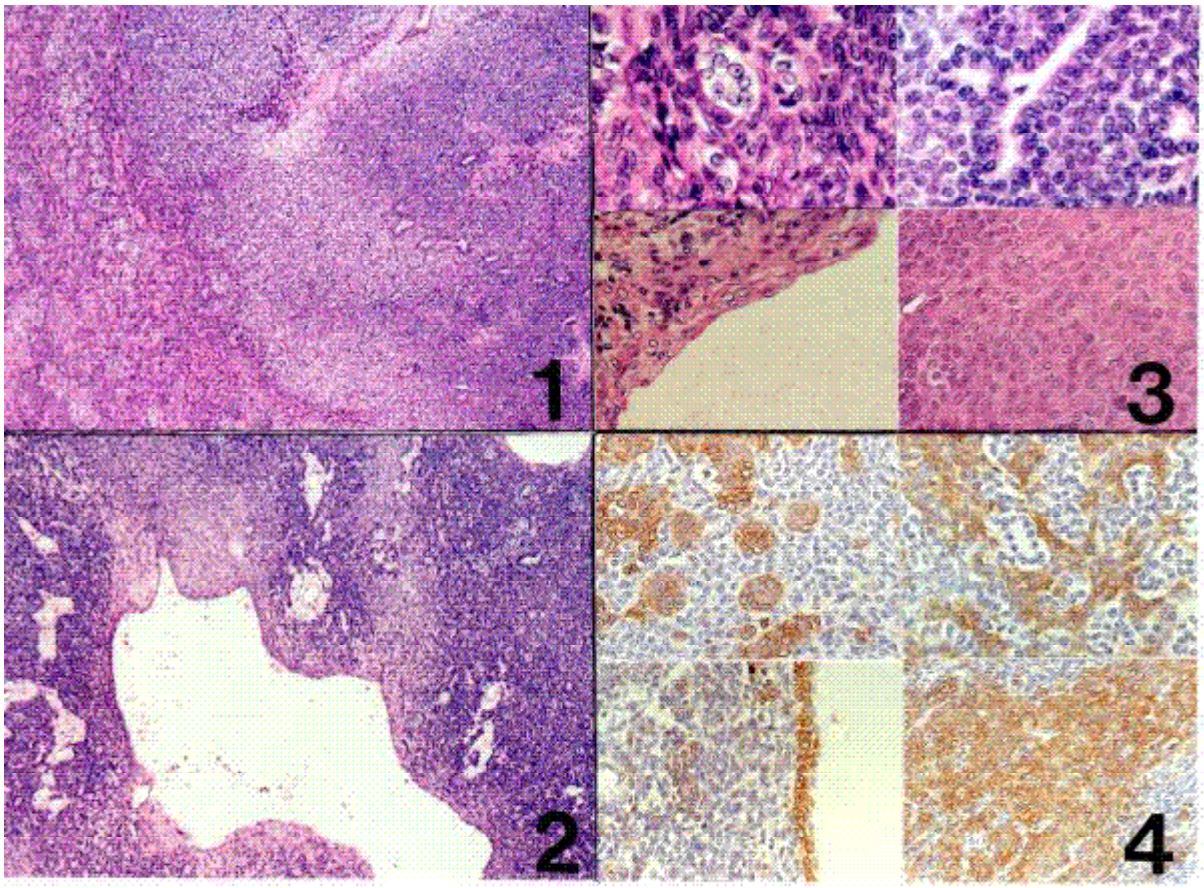

No.829　ネコの頭蓋底部腫瘤　　東京大学

[動物] 猫，チンチラ，去勢雄，9 歳 6 ヶ月齢.
[臨床事項] 目の色調の変化，散瞳が見られ，その後視力喪失．MRI検査で視床下部から視交叉にかけての領域に腫瘤を確認した．対症療法を行うも改善しないため，安楽殺し，直ちに剖検した.
[剖検所見] 頭蓋底部に3 X 3 X 1 cm の白色充実性の腫瘤を認めた．頭蓋底部および右側眼底部の骨は腫瘤の浸潤によって融解していた．脳や右眼内には浸潤していなかった．下垂体は確認できなかった.
[組織所見] 腫瘍組織は小型多角形から紡錘形の細胞が充実性に増殖する構造で構成され（図 1，2），次の4 つに大別された．すなわち，1）細胞質が淡明で，比較的大型の細胞が小腺房を形成する「小腺房部」（図 3左上），2）小型立方形の細胞が腺管を形成する「管状部」（写真 3右上），3）扁平な細胞が内張する嚢胞を形成する「嚢胞部」（図 3 左下），および4）大型多角形の細胞が敷石状に増殖する「敷石部」（図 3 右下）である．免疫染色では，小腺房部，嚢胞内壁2 ～3 層および敷石部の細胞がkeratin陽性であった（図 4 左上，左下，右下）．また，小腺房を取り囲む紡錘形細胞はvimentin およびα-SMAに陽性で（図 4 右上）筋上皮細胞と考えられた．S-100 protein，各種下垂体ホルモンは陰性であった．電子顕微鏡検索では，嚢胞壁および敷石部の細胞に，デスモゾーム，トノフィラメント，基底膜など，重層扁平上皮に特徴的な微細構造が認められた.
[診断] 悪性頭蓋咽頭腫
[考察] 頭蓋咽頭腫は扁平上皮の性格を示す腫瘍細胞からなる外胚葉性腫瘍で，通常頭蓋内に発生する．胎生期に形成される頭蓋咽頭管の遺残組織である下垂体嚢（ラトケ嚢）から発生すると考えられている．通常は良性の発育パターンを示すが，本症例は骨浸潤が認められたこと，組織学的に比較的未分化であること，分裂像が多見されたことなどを考慮した結果，悪性と判定された．ヒトやイヌの頭蓋咽頭腫は通常若齢で発生し，老齢での発生は非常に少ない．また，ネコでの頭蓋咽頭腫の報告はこれまで見当たらない．本例は非常に稀な症例であると考えられた．（永田貴之）