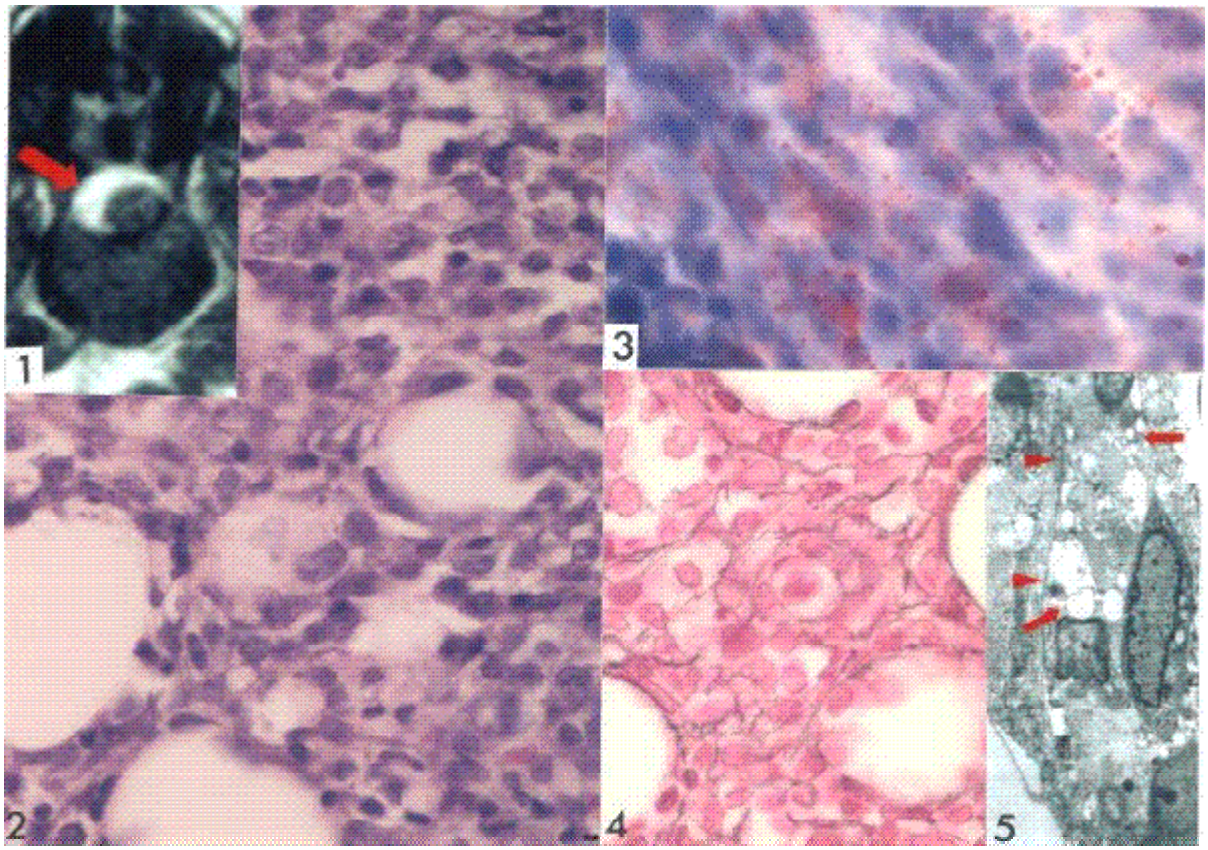

No.830　イヌの硬膜内腫瘤　　山口大学

[動物] 犬, ゴールデンレトリバー, 雄, 4 歳9 ヶ月齢, 35.5 kg.
[臨床事項] 両側後肢の跛行が現れた一週間後にナックリングが見られ, その後麻痺が進行し後肢の起立不能となった. MRI 検査にて第2から第3腰椎の腰髄に密接した硬膜内髄外腫瘤を左側から背側にかけて認めた. 当該部の脊髄は中等度に圧迫れていた(図 1, 矢印).
[肉眼所見] 腫瘤は10 X 7 X 3 mm程で白色柔軟, 可動性は無かった.
[組織所見] 腫瘍細胞は充実性密にシート状または束状に増殖していた. 核は類円形, 長楕円形ないしくびれており, 核小体は明瞭, 形状は星芒状あるいは紡錘形で, 細胞の境界は不明瞭であった. 一般に細胞質は豊富で多くの腫瘍細胞の細胞質には数個から十数個の小型の空胞が認められるもの, 核異型を示す大型の一つの空胞を持つ細胞や細胞質全体が淡明なもの, 泡沫状あるいはクモの巣状のものもあった. 核分裂像も多数散在していた(図 2). オイルレッド・O染色では細胞質の小型の空胞(図 3)や大型の空胞が脂肪を含んでいたのが認められた. その他細胞内外に粘液の存在は認められず, 渡辺鍍銀染色では細い好銀線維が一つから数個の腫瘍細胞をとり囲んでおり(図 4), 太い膠原線維は認められなかった. 電顕(ホルマリン固定材料)では細胞質には脂肪滴が多数認められ(図 5, 矢印), 細胞周囲には基底膜様の構造(図 5, 矢頭)が認められた. デスモゾームや分泌顆粒は認められなかった. その他, 細胞質が淡明で小器官が少なく脂肪滴が認められない細胞もあった. 免疫組織化学的には, 上皮系・平滑筋・神経細胞・神経内分泌・グリア細胞・上衣・リンパ球・マクロファージ系のマーカーはいずれも陰性, 多くの腫瘍細胞はビメンチン陽性を示した.
[診断] 起源の不明な肉腫(脂肪肉腫を疑う)
[考察] 本腫瘍細胞の形態は光顕および電顕所見から胎児性の脂肪芽細胞に類似していたが, 細胞の起源の特定は難しいということで上記のような診断名がなされた. (長谷川恵子、林俊春)