軟口蓋，口蓋弓および舌根部における浸蝕性出血を伴つた慢性の黴性口内炎

岩手大学農学部家畜病理学教室出題・第5回獣医病理学研修会標本 No. 59

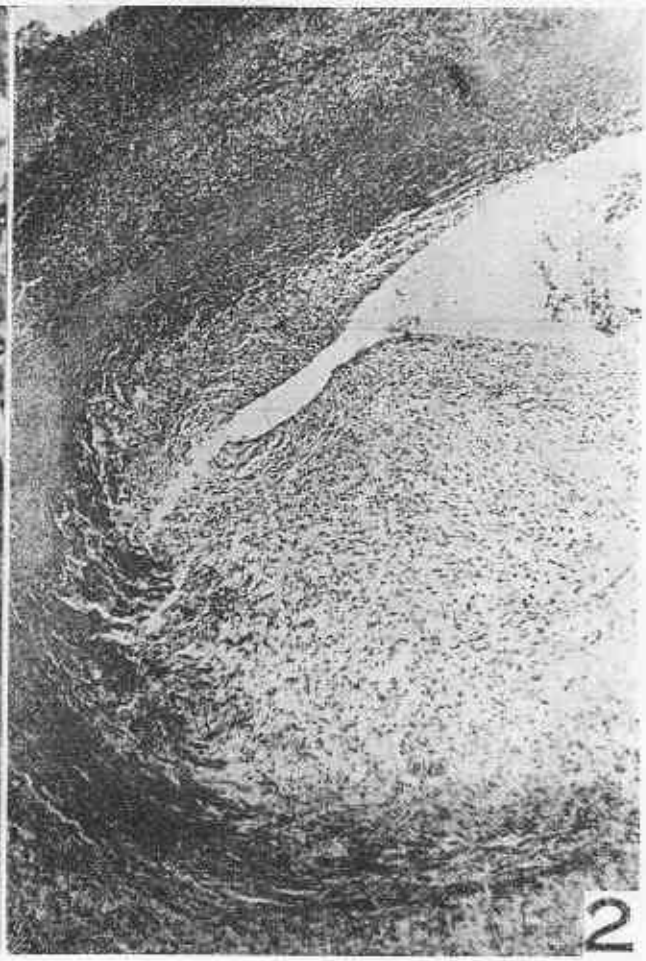

最近家畜における黴性疾患が次第に増加し，注目されつつあるが，本例もその一つで死後剖検によりはじめて真因を摑み得たものである。

提示の材料は3才の牝馬で岩手県内で飼育されていたものである。1960年2月14日に鼻腔より少量の出血をみたが，一般状態に著変がないのでそのまま放置した。ところが10日後の24日朝，鼻腔より著しい出血のあとをとどめて厩舎内で斃死しているのを発見した。

現地獣医師により剖検され，送付された材料より判断すると次の如くである。すなわち，軟口蓋左側を中心として汚わい暗赤色粗糙面を有する潰瘍があり，そのほぼ中央に内径約3mmの動脈枝に直径約7mmに達する開口を認めた。病巣の限界は不規則で，周囲粘膜面に大小の島状の類似病巣がみられ，対側軟口蓋はもとより舌口蓋弓，舌根にまで達している。前記潰瘍と相対すると思われる舌根部に，鶏卵面大灰黄白色限界明瞭な丘状膨隆をみとめる。厚さは割面上で数mmに達し筋層に移行する。これら病巣の発育に伴い粘膜面には多数のひだを形成し，粗糙線維素様物質を付着し粘膜自己は汚わい暗紫赤色を呈する。

組織学的には粘膜にみられる壊死性出血性滲出物に伍して，多数の菌糸が染め出され（図1，×400，PAS染色），反応性に増殖した肉芽組織がみとめられ，ここに形質細胞，好中球などの浸潤がみられる。菌糸の増殖する部にあつては多数の分生芽胞と思われる微細顆粒の集団があり，細菌染色によつても表層に少許のグラム陽性球菌集簇をみるのみである。

露出血管の開口部にあつては壁の線維化が著明で（図2，×40，H.E.染色），ここに線維性壁着血栓を付着している。露出血管の付近はもとより，舌根部においても粘膜表層より粘膜下織，筋層にかけて広汎な壊死がみられ，これに接して強い肉芽組織の増殖層がある。以上の所見より，かつて粘膜に原発巣を形成した原因黴が増殖し，その結果粘膜の壊死を招来し，これが次第に深部に波及したと考えられる。その結果ついに小動脈を露出せしめ，更にこれを破壊したと思われ，10日間の臨床経過をみても肯かれるところである。

元来黴類の増殖は血管壁を中心としてみとめられることが多いが，本例は粘膜表層より波及した壊死に基づく血管破壊である点，いささか興味深いものと考えられる。