Filaria 症（肝線維症）に伝染性肝炎を合併した肝病変

東大農学部家畜病理学教室出題・第5回獣医病理学研修会標本 No. 62

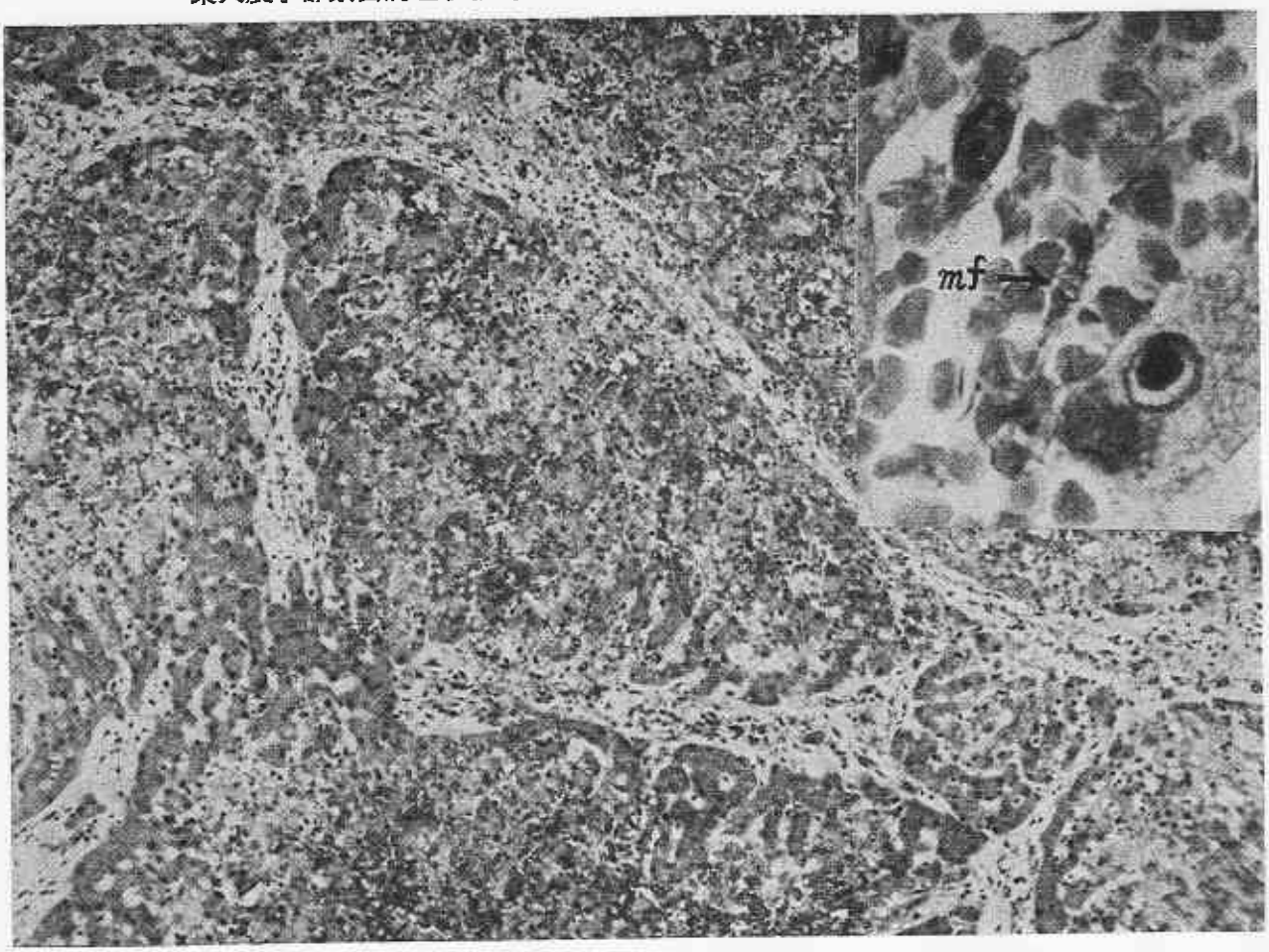

写真は，生前に肉眼的に著明な黄疸が認められ，剖検時に右心室および肺動脈に多数の Filaria の寄生がみられた3才，牝の Cocker spaniel の肝の組織像である(H·E 染色，×100，一部×1000)。本症例は1963年3月14日，食欲不振を主訴としてA動物病院に来院。当時の体温は，39.5℃ 翌15日には37.6℃ に下降し肉眼的に黄疸が明瞭に認められ，末梢血中に microfilaria を確認したが，数回嘔吐を繰返えして同夜半斃死した。

肝は肉眼的には暗赤色を呈し，表面は顆粒状で全体に硬度を増している。組織学的所見としては写真(弱拡大)に示すように肝細胞の壊死と出血が著明でかつグリソン氏鞘の浮腫も顕著であるが，また中心静脈周囲より小葉の辺縁に向つて結合織が増生し小葉の分割像が認められ同時に多数の肝細胞の核内には塩基好性の封入体（強拡大）が認められた。なお microfilaria も頻繁にみられた（強拡大部，類洞内の mf→）

以上の所見から本症例は Filaria 症（肝線維症）に伝染性肝炎を合併したものであるが，問題は伝染性肝炎または Filaria 寄生に継発する肝線維症単独で本例のごとき重度の黄疸が発生するかどうかという点である。

伝染性肝炎の自験例は本例を含めて9例あるが，肉眼的に黄疸の認められた例は他にない。また当教室の過去10年間の剖検例について黄疸と Filaria 寄生の関係を検討すると，Filaria 寄生例147中高度寄生は56例で，そのうち7例に黄疸を認めた。しかしその7例中少なくとも3例は剖検所見より Leptospira 感染が疑われ，残る4例中には本例も含まれる。このように合併症を除外していき，仮に残る3例を Filaria の高度寄生による黄疸例とすれば，Filaria 寄生による肝線維症単独で黄疸のおこることは比較的まれな現象と思われる。人でも慢性鬱血肝に伴う黄疸はまれとされているが，血栓，リューマチ性心筋炎，心房性細動を合併する場合にはしばしばみられるといわれ，この場合肝の壊死性変化および線維化の程度と関係づけられるとされている。自験例でも黄疸のみられたものでは壊死や線維化による小葉分割像が著明にみられている。今後改めて Filaria 寄生による肝線維症のみで黄疸がおこるものか，あるいは何等かの合併症を必要とするかを検討したい。

（なお研修会には伝染性肝炎診断の補助として脾の標本も提出したが，問題点を上記のごとく黄疸と Filaria 寄生による肝線維症あるいは伝染性肝炎との関係にしぼつたので，その写真は割愛した）