ヂステンパー性巣状性気管枝肺炎

鳥取大学農学部家畜病理学教室出題・第5回獣医病理学研修会標本 No. 63.

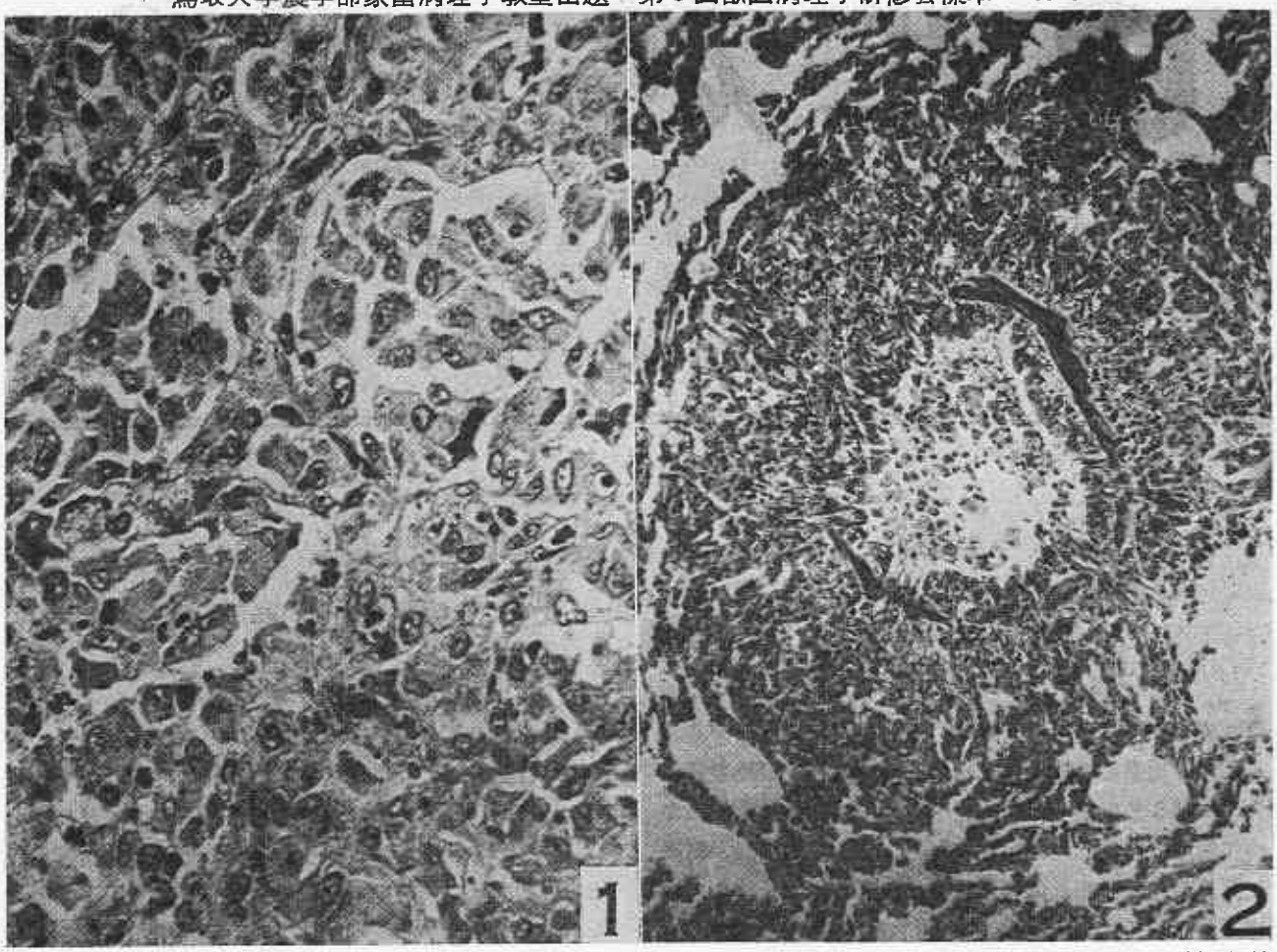

犬ヂステンパーに肺炎像が認められることは毎常のことであり珍らしいことではない。しかしその多くは二次感染等によつて修飾された像がわれわれの眼前にもたらされるのが常である。この標本は下記のごとき犬ヂステンパー自然例に認められたもので，興味ある肺炎像を示した。

材料は鳥取市内に飼育されていた生後6カ月の雑種，雄犬である。臨床的には 10/Ⅲ'64 頃から食慾減退および膿性眼膩の付着が見られた。25/Ⅲ'64 に多量の流涎および食慾廃絶が認められたため，30/Ⅲ'64 本学家畜病院に受診，予後不良のヂステンパーと診断され，同日放血殺，直ちに剖検されたものである。なお当日における状態は被毛粗剛，失沢，栄養不良，元気沈衰，後軀蹌踉，牙関緊急，多量の流涎が認められ，口腔粘膜の潮紅眼結膜は浮腫性で不潔となり高度の樹枝状充血を認めた。鼻鏡は乾燥し中等量の粘液性鼻汁の排出があつた。その他肺胞音粗励，両心音溷濁，脉搏微弱，腸蠕動微弱等が認められた。T. 38.7°C, P. 110, R. 84。

肉眼所見：肺全葉に亘り限界明瞭な米粒大乃至小指頭大の僅かに硬く触れる病巣が散在，割面においても上記限局巣は淡褐色斑点状に散在し（特に固定後明瞭），気管枝内には泡沫を混ずる中等量の粘液が認められた。肺門リンパ節は中等度に腫張，その他右心室の拡張，脾の腫張，急性カタール性腸炎，肝における粟粒大の斑点形成腸間膜リンパ節の腫張，扁桃，喉頭粘膜の点状出血等が認められた。

組織学的所見：肺，著明な変化は図1（×550）に見られるごとく，上記病巣部における肺胞内の立方形乃至円柱状の気管枝上皮を思わせる細胞の増殖，剥離で，それらは多量の好酸性封入体を有している。かつ病巣においてはこれら細胞以外には，漿液，線維素，白血球等をほとんど含んでいない純粋の細胞巣を形成している。さらにこれら変化は図2（×135）のごとく，主として気管枝を中心としてその周囲に拡がつている。これらの像から繁殖の傾向を持つた剥離性気管枝肺炎と考えると共に，原因的にはヂステンパーによるウィルス性肺炎とも考えたい。細菌学的検索としては，切片における Good pasture 染色により陰性結果を得たのみで，さらにウィルス学的検索は行なわれていないが，組織学的にはヂステンパー性巣状性気管枝肺炎と診断したい。