鶏の精液瀦溜腫

岐阜大農学部家畜病理学教室出題・第5回獣医病理学研修会標本 No. 64

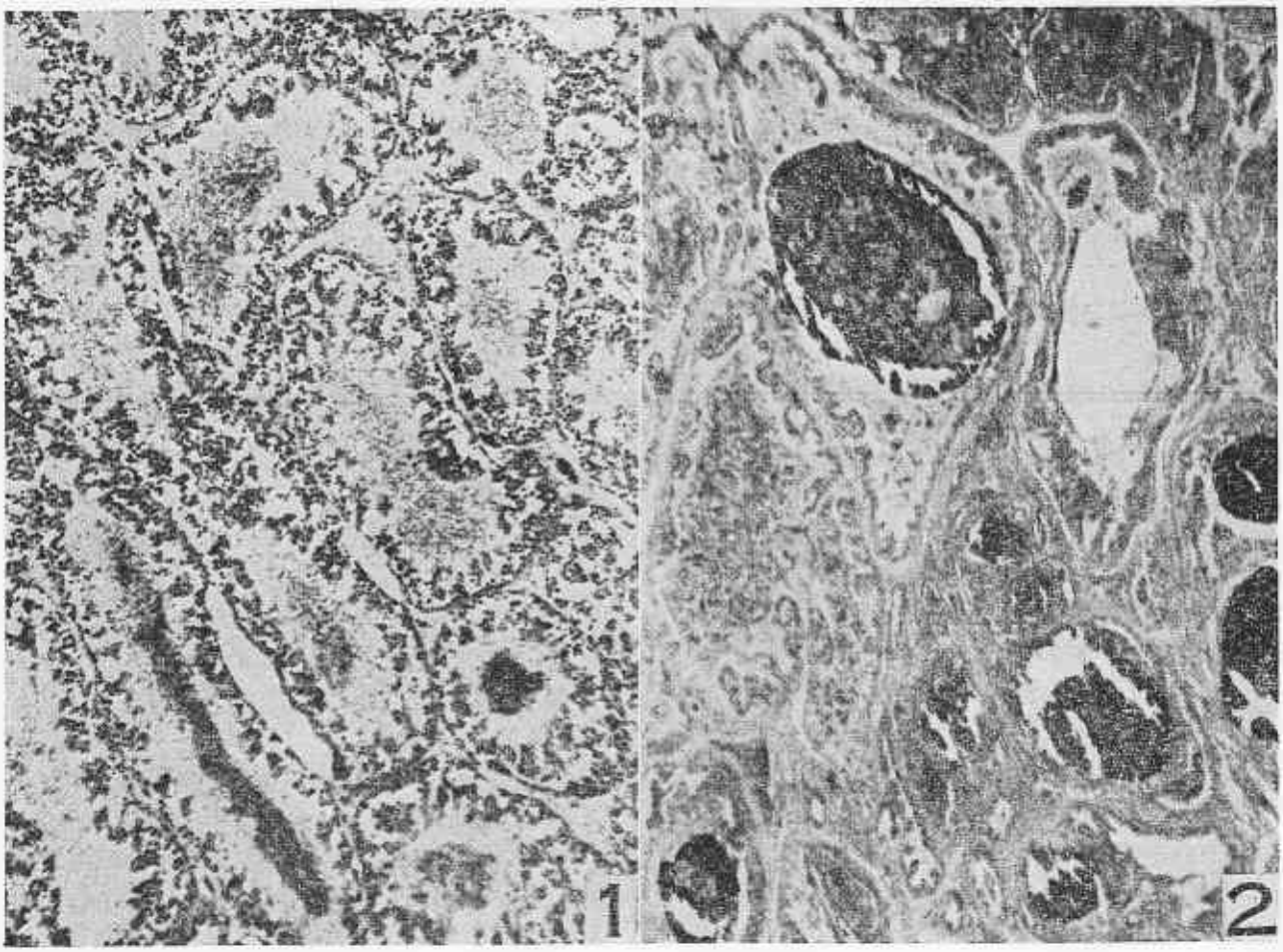

雄鶏を解剖していると時折副睾丸に粉砂状結石形成，または該組織切片上で管腔拡張とともに凝集性精液のうつ滞ないしはそれらの壊死あるいは石灰化が散見される。そこでそれらのものの中から一例を提示してみたい。

材料：鶏 (1—2126)，白ロック種，♂，233 日令，11/Ⅵ'63 放血殺。

臨床：種鶏検査の際廃鶏となり淘汰された。その原因ならびに該鶏によつた繁殖関係事項不詳。生前少なくとも外観的に異常は認め得なかつた。

剖検所見：ホルマリン液固定後睾丸は右側5.0×3.8×2.5 cm，20.0 g，左側5.3×2.3×2.0 cm，19.0 g，副睾丸は両側それぞれ略2ケ小豆並列大であつた。剖検時睾丸割面より乳白色精液様液比較的多量漏出す。副睾丸にあつては割面湿潤し，針尖大あるいは粉砂粒状灰白色結石性硬固物散在し，それら一部のものは遊離採取し得る。精管はやや拡張し，腔内に乳白色精液を容る。

組織所見：**睾丸** (Fig. 1, 7×4，H.E 染色) 精細管は一様に拡張す。精上皮は精子形成時におけるごとく重層をなし増生盛んである。しかし，正常所見のごとき規則的配列ほとんど呈せず，精祖細胞層を除き剥離性を示す。ことに精子細胞当りからは変性々変化をも伴なつて剥離脱落強く不完全精子が多数認められる。かくして精細管内は剥離一・変性上皮細胞，不完全精子等により充たされるもの多く，ところによりそれらが凝集性を示す（図下半部）。間質組織は浮腫性疎開し，睾丸網近くにあつては形質細胞，リンパ球，偽好酸球等軽度浸潤していた。

副睾丸 (Fig. 2, 7×2，H.E 染色) 副睾丸管は強く拡張し上皮細胞は腫脹，一部において増生あるいは剥離す。管腔内には精子，剥離一・変性上皮細胞等多量容れ，しばしばそれらは凝集性を示し，あるものは塊状頽廃物化し，さらに石灰沈着して結石化に至るもの多発す（図黒濃染部）。間質は一部軽度浮腫，形質細胞ならびにリンパ球の浸潤著明でまれに繊維性組織の増殖を伴なう（図下¼右部）。精管管腔拡張し凝集性精液多量容る。その他全身臓器検索の結果著変認め得ず。

以上の所見より鶏の精液瀦溜腫と診断したい。

精液瀦溜腫は山羊，豚，牛等に関しては成書にも記載されているが，鶏に関してはみかけないようである。われわれの経験によると比較的しばしば認め得，当該症例の成因あるいは鶏の繁殖障碍の一因？など今後に残された課題を多く含む変状かと思われる。