牛鼻腔内の肉芽性炎

農林省家畜衛生試験場病理研究室出題・第5回獣医病理学研修会標本 No. 73

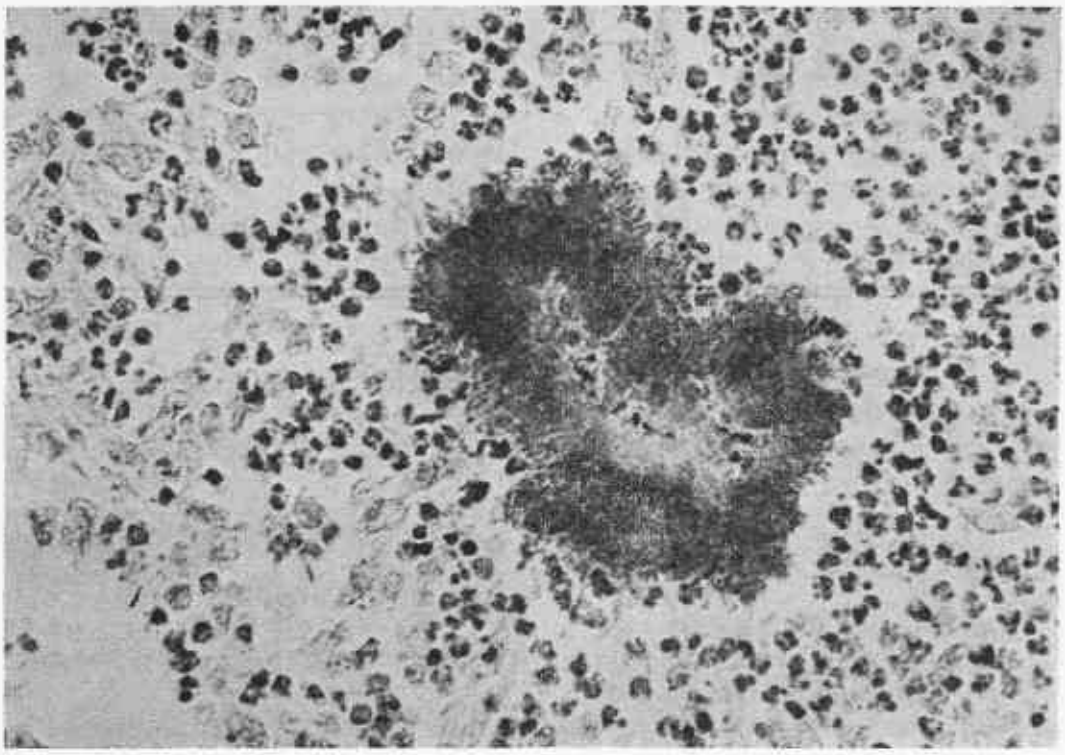

鼻腔粘膜にできた大きな腫瘤である。牛，ホルスタイン，♀，1957年9月16日生。岡山県。臨床所見：1964年5月10日頃から呼吸困難で鼻腔からは血液をまじえた鼻汁をだしていた。食慾はかわらないが，時々咳こむ。体温は39℃位。その他一般状態には著変を認めなかつた。予後不良とみて廃用殺した。肉眼所見：右側鼻腔内に直径約7cmの腫瘤がありその少し前方に直径3cm位の腫瘤があつた。周囲組織との限界は明瞭であつた。腫瘤は硬い。割面では線維成分が基部から遊離面（粘膜に近い方向）に向つて末広ろがりに走つていた。遊離面下（粘膜下織）は微細顆粒状を呈している。その他の臓器には異常はなかつた。組織所見：腫瘤内には，結合織と毛細血管がよく発達している。これらの結合織線維に取囲れて多数の窩状の炎症巣がある。炎症巣の中心には菌塊がありこれはドーナツ状を呈しているものもある，菌塊の辺縁部に短桿状のコン棒体が整然と並んでいる。菊花状という形容がふさわしい。このドルーゼを中心として多形核細胞が浸潤している。マロリー染色ではドルーゼは濃い赤紫色，結合線維は青色である。PASではドルーゼは陽性に染まる。グラム染色では，ドルーゼ内の菌塊は脱色してビスマルクブラウンに茶色に染まりコン棒体だけがゲンチアナバイオレットに紫色に染まつていた。

放線菌群に由来する病変はこのような所見を呈することは既知の事実である。ひとつの問題は，この群による病変をActinomycosisとActinobacillosisとの二つに別けるという試みがなされている。発現部位，コン棒体の形態，染色性などが条件である。今回の試みは必ずしも満足な結果を得ることができなかつたが，細菌学的検討とも協力して，充分な剖検例を得て，適切な材料の処理によつて，何とかもやもやしたところに切り込みたいものである。