豚の腎臓における骨髄様化生

酪農大学獣医学科病理学教室出題第七回獣医病理学研修会標本 No. 100

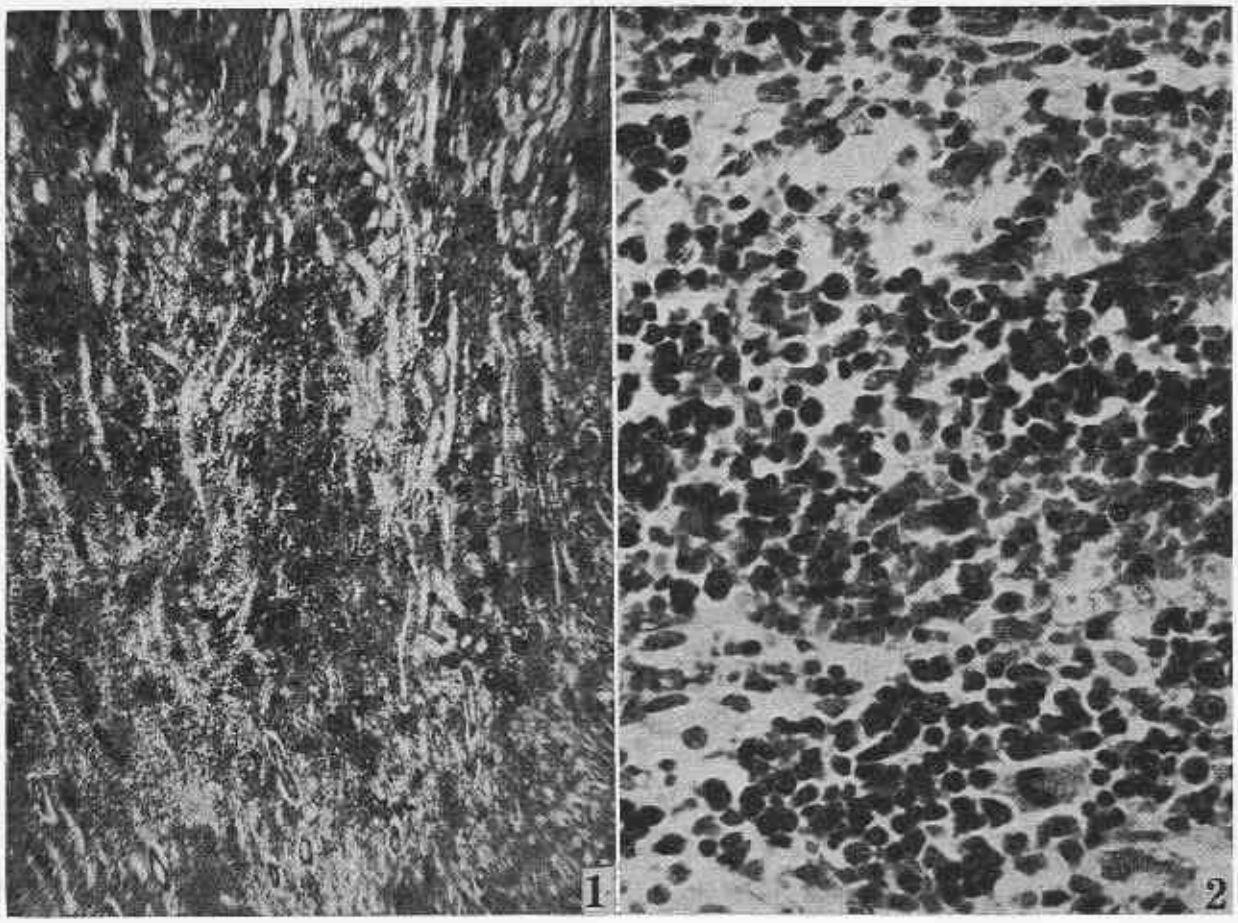

種：豚，品種：ランドレース(♂)×ヨークシャー(♀) F_1，性：雌，年令：40日令，産地および飼育地：北海道石狩群当別町，剖検日：1965年3月24日（死後4日）。

豚舎には約80頭が飼育されており，管理状況は並である。当時数腹の仔がおり，その中K社の人工乳を与えていた2腹の仔に下痢が発生し，夫々4頭および2頭が斃死した。夫々より1頭ずつ剖検し得た。本例は前者より得たものである。

剖検診断：1. 右心室の拡張，2. 肉豆蔻肝，3. 透明体腔液の増量，4. 軟脳膜および脳実質における小出血，5. 腎髄質外帯における高度の鬱血，6. カタール性腸炎，7. 軽度の脾腫，8. 全身リンパ節の腫大，9. 全身性貧血，10. 痩削，（骨髄検索されず）。

腎臓の組織学的所見：髄質特に外帯に主座して，間質に島状及至索状に細胞集族が認められ，またそこに量状に赤血球の充盈がみられる（**Fig.** 1）。その細胞集族を形成する細胞成分は，核質にとみ暗色を呈する円形核を持ち，細胞質の少ない大小不同の円形細胞が大部分を占めまた淡明広大な胞体と不整核を有する骨髄巨細胞様細胞が散見される（**Fig.** 2）。暗核円形細胞の小型のものは，核濃縮と共に胞体の好酸性が増し，明らかに赤血球移行像とみなし得る。また周辺に充盈する赤血球に，やや大型好酸性の強いものが多数認められる。

尚腎臓におけると同様な所見は，脾，肝，リンパ節に認められ，また軽度であるがこの外，心，肺，骨格筋，副腎にも認められる。

以上の所見より，本例は全身種々臓器にみられた骨髄様化生による骨髄外性赤血球形成と診断される。類症鑑別上白血病が考慮さるべきであろうが，赤血球前段階細胞の異常増殖は認められず，白血病は否定されよう。

剖検所見にも明らかな如く，本豚は高度の貧血を示していた。かかる骨髄外性赤血球形成の原因として先ず栄養障碍が挙げられよう。

尚もう1例の剖検例には骨髄様化生像は認められず，気管支肺炎および亜急性カタール性腸炎が死因であった。（**Fig.** 1：×53，**Fig.** 2：×520，いずれもH. E.染色）