猫の乳腺癌

鳥取大学農学部家畜病理学教室出題
第7回獣医病理学研修会標本 No. 96

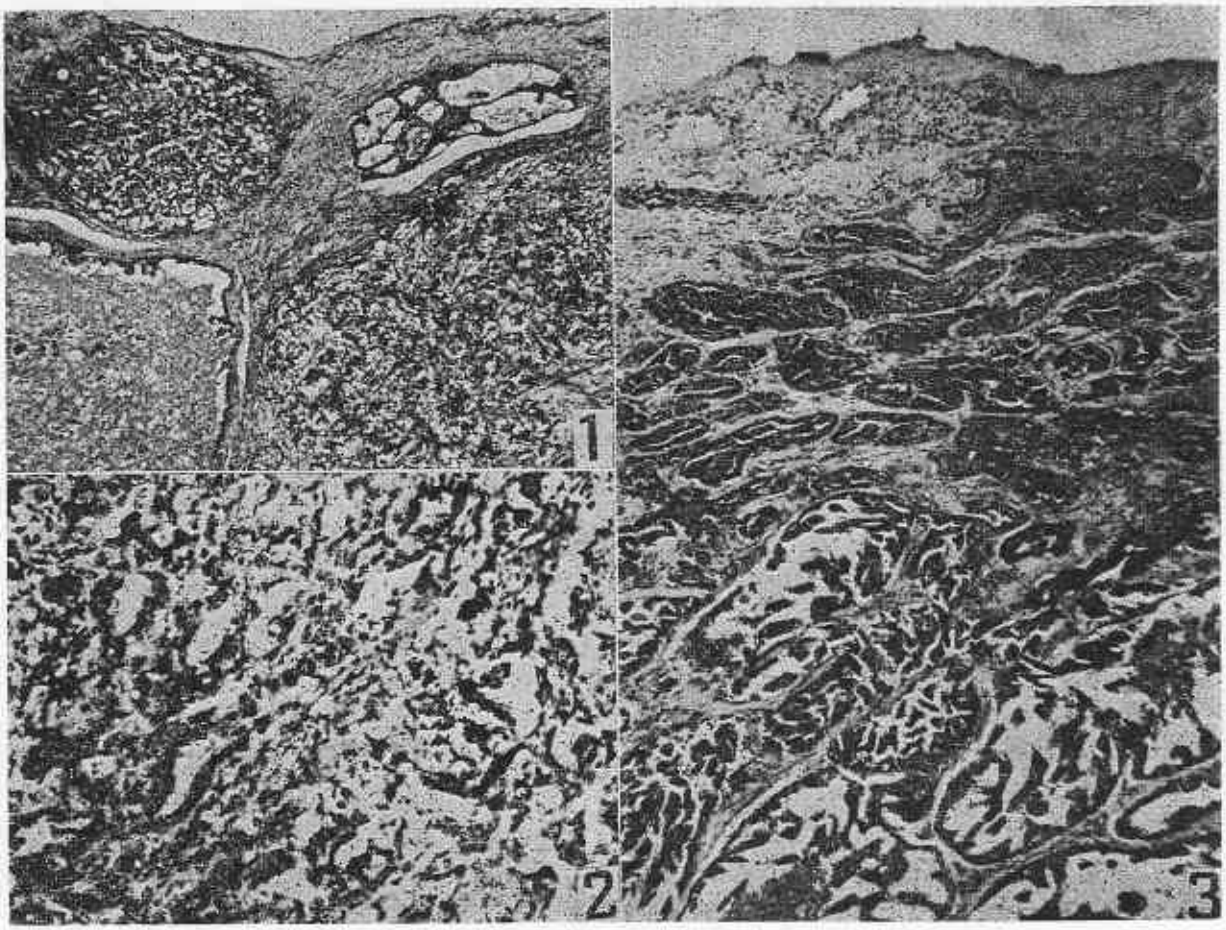

満16年間筆者宅で飼育されたメスネコで，1950年6月25日生れ，愛称リリー。その間満12年間にわたり年2～3回の妊娠で1回3～4匹の仔猫を分娩した。しかし最近仔猫は分娩直後に処分し哺乳させず，乳腺も約1週間で退縮していた。1963年頃から発情はあつても妊娠はしなかつた。1965年夏頃から下腹部正中線皮下に豌豆大の硬固な腫瘤を触診したが，疼痛もなくそのまま放置していた。約1年後の1966年7月上旬，腫瘤は示指頭大となり，その表面皮膚から出血があり，その後方に小豆大のものを触知した。腫瘤表面は表皮が剥離し，膿様の液体の滲出があり，サルファ剤を塗布した所，一時滲出は止つたが，同年8月5日朝死亡した。

この腫瘤は表皮が欠損し潰瘍を形成，腹筋の外側に存在し，割面では表層が充血し，出血斑が散在，これに接して深層は灰白黄色，中心部は光沢に乏しく混濁している。その他の剖検所見として大腸特に盲・結腸の新鮮な出血を粘膜面に認め，左腎は萎縮し（左3g，右11g），硬度を増し，両腎共実質の混濁が著しい。

組織学的に表皮の一部は欠損し，真皮に接して広汎にわたり腺腫が見られ，その中心部は壊死に陥り，周辺には軽度ながら細胞反応が見られる。腺腫はFig. 1の右上の如く管腔が拡強し，分泌物を入れるもの，さらに左下の如く嚢腫状に拡強し，壊死物質を充たすもの，右下の如く腺上皮が増殖し，所によつては密実な細胞巣を形成するもの，また乳頭状増殖を来すもの，乳腺様構造を示すものなどがある。Fig. 2はFig. 1の左上脳腫巣の一部拡大で腺上皮の増殖および異型性を示している。また一部では乳管様構造も認められる。Fig. 3は表皮の欠損部から腺腫までの状態を示したもので，表皮欠損部には細菌の集塊を認め，真皮は充血し，腺組織は表層近くでは管腔は狭小で，腺上皮は数層に増殖しているが，深層では腺上皮の乳頭状増殖が認められる。

この腺腫は真皮に接し，一部では汗腺を欠き，且表皮の再生像を認めることなどから汗腺原発を疑つたが，また一部において乳腺組織の構造を有し，且下腹部という位置的関係から乳腺癌と診断した。なお転移を予想して内臓についても検査したが，死因と思われる腎および大腸の病変以外に転移巣は認め得なかつた。

（Fig. 1：×33，Fig. 2：×167，Fig. 3：×83，いずれもH. E. 染色）