猫　の　汗　腺　癌

日本大学農獣医学部第2病理学教室　第8回 獣医病理学研修会標本 No. 114

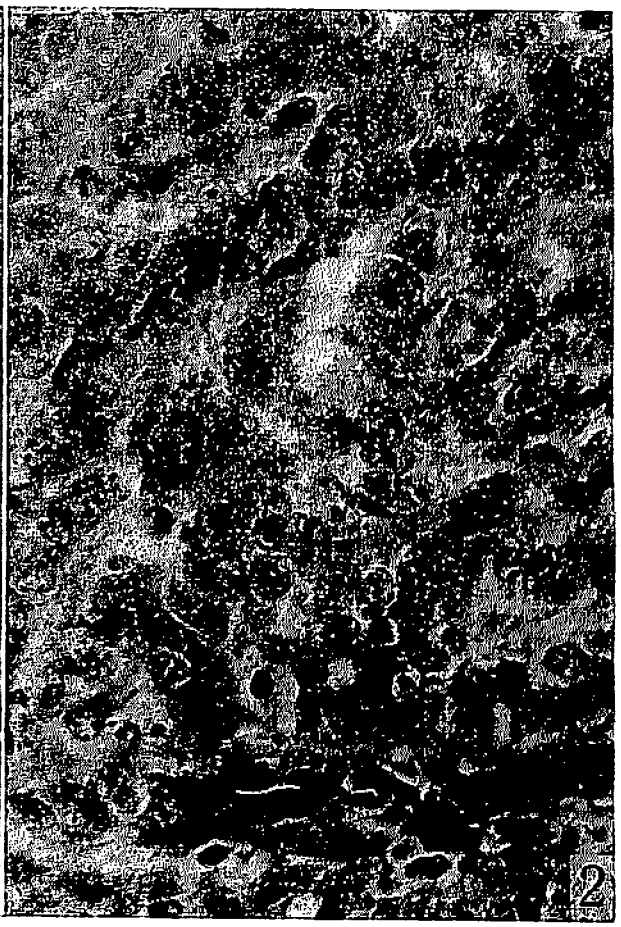

雑種・雌・12才・毛色―黒。病歴：一慢性胃腸カタルを頻発していた。また流産した事もある。老令のためか便のたれ流しがあつた。その他なし。　腫瘤：一最初，左側前胸部に触知（発見）し得られ，その後約2ヶ月で鶏卵大になつた。摘出は胸筋を深く切開し，えぐり取る様にして鈍性に剝離・摘出した。腫瘤は結節状で周囲組織との区別は容易で，灰白色・密実である。そして患畜は手術後4日目に死亡した。内臓への転移は認めていない。　組織学的所見：一この腫瘍組織は全般に腫瘍細胞が密に配列している。腫瘍の組織構造は明瞭な腺構造を呈している部分が認められるが，多くの部分は腫瘍細胞が不規則な配列を示している。これら腫瘍細胞は胞体に乏しく塩基性で，形態は紡錘形～類円形および星状等多形性を示し，中には長い突起を出し大小雑多で異型性に富んでいる。この腫瘍細胞は不規則な配列を示しているとはいえ同一形態を示すものが部分的に集団となり，特に紡錘形の細胞は一定の走行を呈し，また基質に細胞の一端を付着しほぼ一定の柵状配列をしている部分も認められる。これら未分化な腫瘍細胞の部では腺構造がわずかに認められる状態である。核は紡錘形～類円形あるいは不正形で，核小体は不明瞭なものもあるが1～2個認められ，mitosis が散見される。その他非腫瘍性の組織も認められ主として細網状であり，リンパ球など多数集族している部分もあり，リンパ組織の変化したものと思われる。

以上の如き所見より腫瘍細部の origin は乳腺か汗腺のどちらかが考えられるが，両者は発生学的に apocrine gland より分化するので未分化な場合には区別するのに困難である。一方本例の腫瘍の発生部位は乳房の位置より離れていたので，少なくとも乳腺に由来する腫瘍でないことがわかる。腫瘍細胞の形態よりみると，筋上皮の hyperplasia あるいは myoepithelioma と思われる様な像も混在しているが，よくみると類円形および星状など多形性を示す腫瘍細胞と腺構造との間に移行像を示している所見が広範にわたつている。そこで診断は汗腺に由来した未分化な癌（sweat gland carcinoma）とした。

写真（HE 染色・×400）は一部の所見で，未分化な像を呈する癌細胞で不規則あるいはわずかに規則的な配列を呈している。