豚丹毒菌感染による慢性増殖性関節嚢炎

日本生物科学研究所　病理研究室

第9回獣医病理学研修会　　標本 No.135

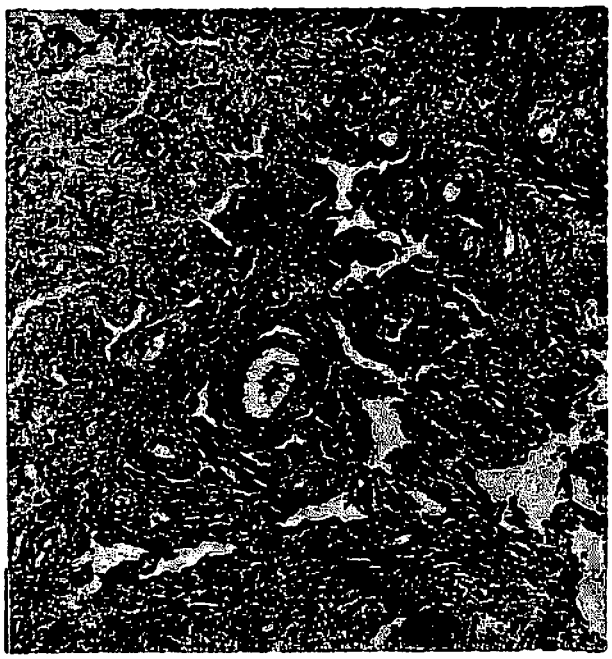

豚，ヨークシャー×ランドレースのF_1，雌，6ヶ月令 1967年9月14日に豚丹毒生菌ワクチン接種，約1月後に1腹9頭中3頭および1腹8頭中1頭の仔豚（約3ヶ月令）に関節炎が発生した。提出標本は後者の例で発病後約35ヶ月目に殺処分された。殺直前に，両後肢負重不能、右後肢関節の15倍大腫脹，左後肢下腿部の腫脹を認めた。前肢の関節に腫脹を認めず，食欲は尋常。

肉眼的所見：右後肢足関節踵骨滑車は完全骨折，骨折面は粗造不整。関節絨毛は著明に腫大，その先端は灰白色，正常部との境界部に赤褐色帯をみる。左後肢脛骨の骨折もある。膝関節腔内面は淡赤色，絨毛所見は右足関節のそれと同断。前肢肩関節には帯黄色の滑液を充たし絨毛および関節嚢内面充血。浅および深そけいリンパ節はクルミ大に腫大，血液吸収著明。脾臓は淡赤褐色，腫大を認めず脾門包膜下に針頭大の暗赤あるいは黒色の隆起あり。

組織学的所見：内側の滑膜層および外側の線維層ともに血管結合織の増殖を伴う高度の細胞浸潤あり，炎性肉芽を形成。特に目立つ変化として，滑膜上皮細胞の変性剥離，その表面における線維素の滲出，上皮下結合織の類線維素変性ないし壊死（写真1，H.E.染色，×82）嚢壁の所々に出血を伴う広範な壊死巣の出現，中小動脈壁その他膠原線維の硝子様膨化から類線維素変性に至る一連の変化，結合織の骨化生をみる（写真2，PAS染色×82)。他臓器では，罹患関節を支配するリンパ節に急性単純性リンパ腺炎を，腎臓において糸球体の腫大・細胞増数・係蹄基質の類線維素の出現，またボーマン氏嚢腔に蛋白絮片の出現をみる。中小動脈壁の硝子様膨化は他器官にも広範囲に認められた。

本病の病理発生に関して，関節における炎性変化ならびに所属リンパ節の急性単純性リンパ腺炎，部分的には豚丹毒菌の直接的作用により説明できるかもしれないが，関節嚢における動脈壁および膠原線維の広範な類線維素変性は著しく眼を惹くものであり，それは腎糸球体その他諸内臓器血管系に認められた類似病変とともに，全身的かつ系統的疾患の存在を示唆し，ここに見られた病変は豚丹毒菌の直接的侵襲による変化とともに，それが Hypersensitivity により修飾されたものとして理解すべきであろう。

なお本例の前後肢の各関節，顎下リンパ節，浅および深そけいリンパ節より豚丹毒S型菌が分離され，そのマウスに対する高い病原性とアクリフラビン感受性からワクチン菌ではなく野生株であろうと判断された。